ÜBER DIE

# TRAUMATISCHE EPILEPSIE

UND IHRE

# CHIRURGISCHE BEHANDLUNG

---

INAUGURAL-DISSERTATION

ZUR

ERLANGUNG DER DOKTORWÜRDE

DER

MEDIZINISCHEN FAKULTÄT ZU MARBURG

ACAD.
GD.BAT.
BIBL.

VORGELEGT VON

**KURT MATTHIAE**

AUS SCHLESWIG

---

MARBURG 1913

VERLAG VON F. C. W. VOGEL IN LEIPZIG

Erscheint gleichzeitig in der
Deutschen Zeitschrift für Chirurgie, 123. Bd.
5./6. Heft.

ÜBER DIE

# TRAUMATISCHE EPILEPSIE

UND IHRE

# CHIRURGISCHE BEHANDLUNG

---

INAUGURAL-DISSERTATION

ZUR

ERLANGUNG DER DOKTORWÜRDE

DER

MEDIZINISCHEN FAKULTÄT ZU MARBURG

ACAD.
MED. BAT.
BIBL.

VORGELEGT VON

**KURT MATTHIAE**

AUS SCHLESWIG

---

MARBURG 1913
VERLAG VON F. C. W. VOGEL IN LEIPZIG

Angenommen von der medizinischen Fakultät zu Marburg
am 9. Mai 1913.
Gedruckt mit Genehmigung der Fakultät.
Referent: Prof. König.

Digitized by the Internet Archive
in 2026

https://archive.org/details/IA41556031_0066

Als Epilepsie bezeichnet man eine meist progressive „zentrale Neurose", die sich durch häufig wiederkehrende Krampfanfälle charakteristischer Art dokumentiert. Offenbar ist sie keine einheitliche Erkrankung des Gehirns, sondern ein Symptomenkomplex, der bei den verschiedensten Erkrankungen des Zentralnervensystems, wie auch anderer Organe unseres Körpers auftreten kann. Über die Ursprungsstelle, den zentralen Sitz, dieser Krämpfe sind im Laufe der Zeit viele sich zum Teil sehr widersprechende Theorien aufgestellt worden. Kußmaul und Tenner glaubten die Ursache der Anfälle in einer Erregung des Vasomotorenzentrums suchen zu müssen. Nothnagel schließt sich dieser Auffassung an, er nimmt aber außerdem noch eine Erregung des Krampfzentrums in der Brücke an. Durch diese entstehen nach seiner Auffassung die Krämpfe, während durch die Gehirnanämie der Bewußtseinsverlust bedingt sein soll. Schröder van der Kolk legt den Ausgangspunkt der Konvulsionen in die Medulla oblongata, da diese ihm am geeignetsten zu sein scheint, um Bewegungsimpulse auf beide Körperseiten gleichzeitig zu übertragen. Als anatomische Unterlage seiner Theorie fand er, daß an Leichen alter Epileptiker die Kapillaren des verlängerten Markes verdickt und erweitert waren. Rosenthal u. a. sehen im veränderten Gasgehalt gewisser Hirnabschnitte den Grund für die Konvulsionen. Kocher stellt auf Grund seiner Untersuchungen und der seiner Schüler (Ito, Berezowsky) die Theorie auf, daß die Anfälle in einem gesteigerten Hirndruck und einer Vermehrung des Liquor cerebrospinalis ihren Grund hätten. Er faßt „den epileptischen Insult,

wie er am Menschen zur Beobachtung kommt, namentlich bei der Jacksonschen Epilepsie, auf als eine durch plötzliche intrakranielle Druckschwankungen zustande gekommene Commotio cerebri bei abnormer anatomisch begründeter Erregbarkeit gewisser Hirnabschnitte, speziell im Gebiete der Hirnrinde". Binswanger, Wernicke, Unverricht u. a. legen den Sitz der Epilepsie ebenfalls in die Hirnrinde und das trifft nach allen chirurgischen Erfahrungen, wenigstens für den Jacksonschen Typus, bei dem die Krämpfe immer in einer Muskelgruppe beginnen und dann einen gleichmäßigen Verlauf nehmen, wohl sicher das Richtige. Ziehen u. a. suchen auf Grund zahlreicher Tierexperimente den Sitz der klonischen Konvulsionen in der Rinde, den der tonischen dagegen in subkortikalen Zentren. Für diese Anschauung spricht eine Erfahrung, die F. Krause bei einem operierten Falle machte. Bei diesem traten nämlich nach Excision des zuerst krampfenden Zentrums keine klonischen Krämpfe mehr auf, dagegen sehr heftige tonische.

Als ätiologisches Moment kommt für die Epilepsie mancherlei in Betracht. Vor allem ist es die hereditäre Belastung, sei es daß diese in Geistes- und Nervenkrankheiten, Lues oder Potatorium der Vorfahren besteht, oder daß Verwandte direkt von Epilepsie befallen sind. Ferner spielen überstandene Infektionskrankheiten, wie Influenza, Diphtherie u. a. eine Rolle, auch Intoxikationen mit Blei, Alkohol usw. wirken prädisponierend. Traumen der verschiedensten Körpergegend können eine Epilepsie hervorrufen, vor allem aber das Kopftrauma. Die letzteren Fälle sind naturgemäß für eine chirurgische Behandlung am besten geeignet, da man bei ihnen erwarten kann, greifbare pathologische Veränderungen zu finden, die man als Ursache der Krämpfe ansehen kann. Ich werde daher in dieser Abhandlung nur Fälle von Epilepsie, die diese Ätiologie aufweisen, berücksichtigen.

Das Kopftrauma allein ist nun nicht imstande, eine Epilepsie hervorzurufen; denn sonst müßte fast jeder Mensch von dieser Krankheit befallen werden, da wohl jeder in seiner Jugend einmal ein solches erlitten hat. Auch die Schwere der Verletzung ist in diesem Punkte nicht maßgeblich. Es folgen oft auf verhältnismäßig harmlose Traumen die schwersten epileptischen Erscheinungen, während andererseits nach sehr heftigen Traumen,

die mit großen Verletzungen der Knochen, des Gehirns und der Weichteile einhergehen, die Epilepsie ausbleiben kann. Hier kommen vielleicht die übrigen ätiologischen Momente, namentlich die hereditäre Belastung und der Alkoholismus, mit in Betracht. Leider finden sich in den meisten Krankheitsberichten hierüber keine Angaben. Féré will bei 75 Proz. aller Epileptiker eine hereditäre Belastung nachgewiesen haben. Diese Zahl wird aber von anderen Autoren, wie ich glaube mit Recht, angezweifelt. Auerbach führt an, daß traumatische Narben in den Hirnhäuten und im Gehirn nur dann einen Grund zur Epilepsie abgeben können, wenn sie unter stärkeren Entzündungserscheinungen und Gewebsnekrosen oder durch Hirnabszesse entstanden sind, und daß zur Entstehung der Krankheit chronisch entzündliche Vorgänge nötig sind. Er gibt aber zu, daß auch diese Erklärung nicht völlig ausreicht (denn der Hirnabszeß ist nicht notwendigerweise von Epilepsie gefolgt) und daß ein gewisses Etwas noch unbekannt ist, das zur Entstehung des Krankheitsbildes notwendig ist. Dieses gewisse Etwas, um das wir nicht herumkommen, und das bisher noch einer befriedigenden Erklärung harrt, hat man mit dem Namen „epileptische Diathese" oder „spasmophile Disposition" bezeichnet. Vielleicht hat man diese besondere Reizempfindlichkeit des Gehirns in einem der oben angeführten Momente zu suchen. Sicher wissen wir jedenfalls nur die Tatsache, daß der Disponierte bei einem geringfügigen Trauma Epileptiker werden kann, während es der Nichtdisponierte beim Einwirken des gleichen Insultes nicht wird.

Die Ätiologie des Kopftraumas war das Moment, das den Chirurgen wieder ermutigte, die Epilepsie operativ anzugreifen. Die Trepanation bei dieser Erkrankung scheint die älteste Operation überhaupt zu sein und reicht schon in die prähistorische Zeit zurück, wo man vielleicht beabsichtigte, durch die Öffnung im Schädel die bösen Geister aus dem Kopf des Besessenen herauszulassen. Durch die schlechten Erfahrungen der vorantiseptischen Zeit war man wieder ganz von der Trepanation abgekommen und Dieffenbach bezeichnete sie als das sicherste Mittel, die Patienten umzubringen. Erst die Einführung der Asepsis sicherte dieser Operation wieder den ihr gebührenden Platz.

Die ersten „Erfolge", die man mit der chirurgischen Behand-

lung der Epilepsie erzielte, waren keineswegs sehr glänzend, wie in der angeführten Zusammenstellung aus den Fällen zu ersehen ist, die der Statistik von Graf, Braun und Matthiolius entnommen sind. Mit dem Fortschreiten der Technik scheinen die Aussichten doch wohl günstiger geworden zu sein.

Da die Prognose der Operation bei der traumatisch erworbenen Epilepsie wesentlich besser ist, als bei der essentiellen, so ist es natürlich von großer Bedeutung, die Tatsache einer früher erfolgten Verletzung sicherzustellen. Das ist unter Umständen gar nicht leicht, da selbst sorgsame Mütter aus sogenannten gebildeten Kreisen bisweilen ein recht schlechtes Gedächtnis für Traumen, die ihre Kinder in der Jugend erlitten haben, besitzen. Am leichtesten und sichersten ist ein solcher Zusammenhang jedenfalls da zu konstatieren, wo eine verwachsene Narbe, ein Knochendefekt oder eine Depression vorhanden ist, die sich mit dem Sitz der Erkrankung nach dem Schema der Rindenprojektion deckt. Aber auch da, wo solche Anhaltspunkte fehlen oder wo sie gerade auf der entgegengesetzten Seite zu finden sind, kann man den traumatischen Ursprung nicht ohne weiteres ausschließen; denn einerseits können bei heftigen Insulten auch ohne äußere Verletzung Quetschungen und Zerrungen des Gehirns oder Brüche der Lamina interna stattfinden, andererseits können durch Contrecoup auf der entgegengesetzten Seite Blutungen veranlaßt werden. Besonders wird man da nach einem Trauma fahnden müssen, wo die Aurasymptome und der Beginn der Krämpfe auf einen bestimmten Punkt der Hirnrinde hinweisen, obwohl das auch bei essentiellen Formen der Fall sein kann. Bisweilen klagen die Kranken auch in der anfallsfreien Zeit über Kopfschmerzen an einer bestimmten Stelle des Kopfes, die bei bestimmter Kopfhaltung, nach bestimmten Affekten, Anstrengungen, Genüssen usw. immer wiederkehren. Auch diese deuten mit einer ziemlichen Wahrscheinlichkeit auf einen anatomisch greifbaren Prozeß im Gehirn hin und sind somit für die Forschung nach einem Trauma mit zu verwenden. Wenn man anders nicht zum Ziele kommt, so kann man den Schädel glatt rasieren und nach den Spuren früherer Insulte suchen. Solche Untersuchungen sollte man mit großer Sorgfalt durchführen, da die Frage der Operation natürlich mit viel größerem Rechte erwogen werden kann, wo

der Zusammenhang der Erkrankung mit einem Trauma als gesichert gelten kann. Daß man sich bei diesen Untersuchungen auch erheblich täuschen kann, zeigt ein Beispiel, das ich aus Bergmanns Hirnchirurgie entnehme: Ein 20jähriger Patient, der aus 30 Fuß Höhe mit dem Hinterkopf gegen eine Mauer gefallen war, wurde nach zwei Jahren epileptisch. Obwohl kein Zusammenhang zwischen der Narbe und der Epilepsie nachweisbar war und auch die Aura nicht von dort ausging, versuchte von Bergmann ihn durch Entfernung der Narbe zu heilen, was aber keinen Einfluß auf die Erkrankung hatte. Vier Jahre später entfernte ihm ein Nasenspezialist kavernöse Schwellungen aus der Nase. Seitdem ist Patient anfallsfrei geblieben.

Andererseits werden vielleicht manche traumatische Epilepsien nicht als solche erkannt, weil das Trauma keine äußeren Spuren hinterlassen hat und in Vergessenheit geraten ist. Die traumatische Epilepsie braucht sich nicht notwendigerweise in Anfällen von Jacksonschem Typus zu äußern, sondern kann auch solche von allgemeinem Charakter hervorrufen. Das erstere scheint allerdings häufiger zu sein. Meistens beginnen die Anfälle im Facialis oder in der oberen Extremität. Braun gibt als Grund dafür an, daß diese Zentren schon durch einen geringeren Reiz mit Krämpfen reagieren, als die der übrigen Muskulatur.

Die Operation hat den Zweck, etwa vorliegende Veränderungen, die imstande sind, einen Reiz auf die Hirnrinde auszuüben, zu entfernen oder das Zentrum, das dem zuerst in Zuckungen geratenden Gliede entspricht, zu exstirpieren. Hierzu kommt noch die von Kocher vorgeschlagene Operation, die in einer Ventilbildung besteht und druckentlastend wirken soll. Auch diese Operation hat einige sehr schöne Erfolge aufzuweisen, wenn auch die theoretische Begründung derselben von allen Seiten angefochten wird. In einigen Fällen ist man auch mit der entgegengesetzten Methode, dem knöchernen Verschluß offener Schädeldefekte, zum Ziele gekommen.

Zur Eröffnung des Schädels wurden die verschiedensten Instrumente: Meißel, Trepan u. a. gewählt. Es scheint das keinen bedeutenden Einfluß auf den Erfolg zu haben. Nur scheint die Anwendung des Hammers und Meißels doch die

Gefahr der „Verhämmerung“ des Gehirns zu besitzen. Theoretisch ist diese jedenfalls nicht unbegründet, wenn man dabei bedenkt, daß Ito seine Versuchstiere durch leichte Schläge auf den Kopf epileptisch zu machen imstande war und daß man es bei der Operation mit zu Krämpfen disponierten Leuten zu tun hat.

Die Befunde bei und nach der Trepanation waren naturgemäß sehr verschieden. Einige Krankengeschichten erwähnen hierüber gar nichts, während andere ausdrücklich bemerken, daß der Befund ein negativer war. In vielen Fällen wurden Cysten, die entweder drainiert oder exstirpiert wurden, oder Knochensplitter, die in oder auf dem Gehirn sich fanden, angetroffen. Bei anderen wurden nur Verwachsungen, Depressionen, Exostosen und Verdickungen des Knochens oder der Dura gefunden. Bei wieder anderen werden Blutgerinnsel, Veränderungen an den weichen Häuten und am Gehirn selbst erwähnt. Kurzum, der Befund ist sehr mannigfaltig, wie das bei den verschiedenartigen Momenten, die für die Wirkung des Traumas in Betracht kommen, wohl kaum verwundern kann. Jedenfalls sind dies alles Veränderungen, die einen Reiz auf die Hirnrinde ausüben müssen, und ihre Entfernung müßte die Krämpfe, theoretisch wenigstens, zum Verschwinden bringen. Da, wo anscheinend keine Veränderungen vorlagen, ist vielleicht in manchen Fällen die Beobachtung nicht genau genug gewesen. Das nehme ich speziell von den Fällen an, bei denen bemerkt ist, daß die Dura nicht eröffnet wurde, weil nichts Krankhaftes gefunden sei. Auch in den Fällen, wo die Dura eröffnet wurde, aber trotz des negativen Befundes keine ausgiebigen Gehirnpunktionen gemacht wurden, liegt die Möglichkeit vor, daß in der Gehirnsubstanz liegende Cysten, Tumoren oder Abszesse übersehen wurden. Drittens kann die Hirnrinde makroskopisch ganz normal aussehen, während mikroskopisch Veränderungen nachweisbar sind, was durch Krauses Untersuchungen als sicher angesehen werden darf. Wo aber alle diese Möglichkeiten auszuschalten sind, hat man sich vielleicht doch über den Zusammenhang von Trauma und Epilepsie getäuscht.

Die Operation in Fällen mit negativem Befund scheint dann die größte Aussicht auf Erfolg zu haben, wenn die Exstirpation des zuerst krampfenden Zentrums oder der Stelle der Rinde, von

der durch elektrische Reizung ein typischer Anfall ausgelöst werden kann, vorgenommen wird. Die Stelle, wo das Zentrum für die zuerst in Zuckungen geratende Muskelgruppe liegt, muß unbedingt auf elektrischem Wege bestimmt werden. Alle anatomischen Bestimmungsmethoden sind ungenau, da es unmöglich ist, an dem nicht von der Pia entblößten Gehirn Windungen zu erkennen, und auch der Verlauf der Venen individuell verschieden ist. (Auf ein Abziehen der Pia würden natürlich schwere Ausfallserscheinungen folgen.) Die seinerzeit von Braun angegebene Methode der zweipoligen Reizung ohne Ritzung der Arachnoidea scheint wohl allgemein wieder verlassen, da man mit ihr nicht überall zum Ziele kam. Noch ältere Methoden, bei denen man durch die Dura hindurch reizte, sind ebenfalls nicht verwendbar, da man hierbei, wie schon Braun ausführt, sehr starke Ströme benötigt, die dann leicht Stromschleifen bilden und auch andere Zentren, als die direkt unter der Elektrode gelegenen, reizen. Die sichersten Resultate gibt jedenfalls der von Krause angegebene Weg. Krause setzt die eine Elektrode irgendwo am Körper auf (Nast-Kolb hält das Sternum für den geeignetsten Punkt) und bestimmt mit der anderen, nach Incision des parietalen Blattes der Arachnoidea, das gesuchte Zentrum, um es zu exstirpieren. Diese Operation, die von Horsley angegeben ist, hat eine sehr verschiedene Beurteilung erfahren. Zunächst wurde sie begeistert aufgenommen. Als sie dann in vielen Fällen versagte, wurde sie wieder ganz verworfen. Spisharny sagt, die haben keinen größeren Wert, als eine einfache Trepanation. Hitzig wendet gegen sie ein, daß die Narbe in der Hirnsubstanz einen neuen Reiz für die Epilepsie abgeben könne. Diese Gefahr ist bei aseptischer Wundheilung jedoch nicht zu befürchten, da erfahrungsgemäß aseptische Narben keine Epilepsie machen können. Krause und Schulze-Berge empfehlen sie wieder, die größte Zahl der früheren Mißerfolge beruhe auf mangelhafter Sorgfalt und Technik, man müsse die Zentren tief genug, möglichst bis auf die weiße Substanz, und vollständig ausschneiden. Ob die Operation ein- oder zweizeitig auszuführen ist, ist der Auffassung des Operateurs überlassen. Die Ausfallserscheinungen, die theoretisch nach dieser Operation auftreten müßten, sind in Wirklichkeit meistens nur vorüber-

gehender Art, da offenbar subkortikale Zentren und die korrespondierenden Zentren der anderen Hemisphäre vikarierend eintreten.

In den Fällen, bei denen die Krämpfe nicht nach Jacksonschem Typus verlaufen und man kein zuerst krampfendes Zentrum bestimmen kann, wird man ein Ventil nach den Kocherschen Angaben machen müssen, eine Operation, die auch bei der essentiellen Epilepsie Erfolge zu verzeichnen hat.

Findet man außer einer Lücke im Schädeldach keine pathologischen Veränderungen, so führt eine Deckung des Defekts nach Müller-König (früher begnügte man sich mit Einlegen einer Zelluloid- oder Metallplatte) manchmal schon zur Heilung.

In manchen Fällen sind auch mehrere der angegebenen Operationsmethoden am gleichen Patienten ausgeführt.

Die Resultate der chirurgischen Behandlung sind im großen und ganzen nicht glänzend zu nennen. Chipault leugnete den Wert der Operation zunächst überhaupt. Andere wollten nur dem großen Eingriff als solchem den Erfolg zugestehen, indem sie angaben, daß eine Heilung der Epilepsie durch schwere Verletzungen oder eingreifende Operationen zustande käme. Dieser Anschauung tritt Braun entgegen mit dem Nachweis, daß auf diese Weise außerordentlich selten Heilung eintrete. Bisweilen trete vielleicht eine Besserung ein, häufig aber auch Verschlimmerung. Bei der Rindenepilepsie sind die Erfolge vielleicht noch etwas günstiger, als bei der allgemeinen.

Im Folgenden bringe ich in alphabetischer Reihenfolge 326 Fälle operierter traumatischer Epilepsie, die der Literatur entnommen sind (zum großen Teil entstammen sie den Statistiken von Graf, Braun und Matthiolius). Die nicht dem Jacksonschen Typ angehörenden Fälle sind mit einem Stern bezeichnet. Bei den Fällen in dieser Zusammenstellung sind 60 von allgemeinem und 266 von Jacksonschem Typus.

Nr. 1. Alexander. Trephining in epilepsy in doubtfull cases. The Brit. med. journ. 1893. Zit. nach Braun. — Weib. — 16 Jahre. — Fall auf den Kopf vor 5 Jahren.

Bald nach dem Fall wurde das Mädchen epileptisch. Die Anfälle begannen auf der linken Seite des Gesichts und im linken Arm. Eine Narbe gab einen Anhaltspunkt für die Stelle der Trepanation.

Latenz: Sehr kurze Zeit. — Dauer: 5 Jahre. — Residuen am Schädel: ?

Operation: Trepanation (1893) über dem motorischen Zentrum der rechten Seite; dabei wurde viel Flüssigkeit, aber sonst nichts Abnormes gefunden.

Verlauf: Die Heilung der Wunde kam glatt zustande. Am 29. Juli waren die Anfälle seltener, der vorher vorhandene Kopfschmerz war verschwunden bis 21. X. 1893.

Erfolg: Besserung. — Beobachtungszeit: ¾ Jahre.

Nr. 2.* Derselbe. Ebenda. Zit. nach Matthiolius. — Mann. — 21 Jahre. — Linksseitige Kopfverletzung durch Fall vom Pferde vor 4 Jahren.

Es blieb eine Knochendepression zurück. Bald darauf stellten sich allgemeine Krampfanfälle ein, die sich besonders im rechten Arm bemerkbar machten. Geistige Störung.

Latenz: Kurze Zeit. — Dauer: 4 Jahre. — Residuen am Schädel: Ja.

Operation: An der Depressionsstelle wurde das Knochenstück entfernt, kein weiterer Eingriff.

Verlauf: 8 Tage nach der Operation wieder Anfälle, dann 4 Tage Status epilepticus. Im Februar nächsten Jahres 29 Anfälle von „petit mal" und 18 von „grand mal", später Besserung.

Erfolg: Besserung. — Beobachtungszeit: 4 Jahre.

Nr. 3.* Derselbe. Ebenda. Zit. nach Matthiolius. — Mann. — 34 Jahre. — Patient wurde vor einem Jahre von dem Seegang mit dem Kopf gegen einen harten Gegenstand geschleudert.

Patient blieb einige Tage besinnungslos. Knochendepression von links nach rechts über den Schädel ziehend. Einige Wochen nach dem Unfall erster Krampfanfall mit Bewußtlosigkeit. Dann etwa alle Woche 2 Anfälle, denen eine Aura mit Gesichts- und gastrischen Störungen vorangeht. Das Gedächtnis nahm ab. Patient wurde reizbar.

Latenz: 4 Wochen. — Dauer: ca. 1 Jahr. — Residuen am Schädel: Ja.

Operation: Nahe der Medianlinie drückt eine Leiste des dicken und festen deprimierten Knochens auf die Dura. Aller veränderte Knochen entfernt, keine wesentlichen Verwachsungen mit der Dura.

Verlauf: Leichte Eiterung, sonst Wundheilung gut. Die Anfälle kehrten wieder. Es fand sich eine zweite, schmale Depression am Schädel. Eine weitere Operation wurde abgelehnt.

Erfolg: Keiner. — Beobachtungszeit: 2½ Monate.

Nr. 4.* Derselbe. Ebenda. Zit. nach Matthiolius. — Weib. — 15 Jahre. — Depressionsfraktur des rechten Parietale und des benachbarten Occipitale.

Nach der Verletzung trat Epilepsie auf. Die Anfälle waren

„mixed", begannen meist rechts, auf derselben Seite, auf der die Verletzung stattgefunden hatte.

Latenz: ? — Dauer: ? — Residuen am Schädel: ?

Operation: Narbe und benachbarter Knochen entfernt. Es fand sich eine cystische Erweiterung atrophischer Windungen und erweiterte Venen. Drainage der Cyste.

Verlauf: Befriedigende Wundheilung. Anfälle leicht und weniger häufig.

Erfolg: Besserung. — Beobachtungszeit: 11 Monate.

Nr. 5. D'Antona. Chirurgia del cervello. Vol. II. Napoli 1894. Zit. nach Graf. — Mann. — 20 Jahre. — Komplizierte Fraktur der linken Parietalgegend.

Nach der Verletzung Schwindel, Bewußtlosigkeit. 2 Stunden später Hemiplegie. Nach 2 Monaten Wunde geheilt. Die aufgetretenen Störungen verschwanden. Nach 3 Monaten erster epileptischer Anfall: tonische und klonische Krämpfe der ganzen rechten Körperseite. Verlust des Bewußtseins.

Latenz: 3 Mon. — Dauer: 3 Mon. — Residuen am Schädel: Ja.

Operation: Trepanation. Dura mit dem Gehirn und der Tabula vitrea verwachsen. Incision und Lösung der Verwachsungen.

Verlauf: 8 Tage dauernde, vollkommene, rechtsseitige Hemiplegie und Aphasie. Reichlicher Liquorfluß. Nach 40 Tagen kann Patient wieder gehen. Eine Kontraktur der rechten Hand, sowie Sprachstörungen sind geblieben, noch nach Ablauf eines Jahres. Keine weiteren Anfälle.

Erfolg: Heilung. — Beobachtungszeit: 1 Jahr.

Nr. 6. Derselbe. Ebenda. (Graf.) — Mann. — 22 Jahre. — Depressionsfraktur des Schädels über dem rechten Scheitelbein.

3—4 Stunden nach dem Trauma Lähmung des linken Armes. 2 Tage dauernder Sopor. Die später auftretenden Anfälle beginnen links und werden dann allgemein. Vor allem klonische Krämpfe der linken Gesichts- und Zungenmuskulatur.

Latenz: 4 Mon. — Dauer: 8 Mon. — Residuen am Schädel: Ja.

Operation: Trepanation über der Stelle der Depression. Dura mater an einer Stelle eingedrückt, auf ihr liegt ein Knochenfragment von fungösen Wucherungen umgeben.

Verlauf: Nach 2 Tagen Wiederauftreten der Anfälle, erst linkseitig, dann allgemein werdend. Anfälle wiederholen sich in unregelmäßigen Zwischenräumen, werden allmählich seltener.

Erfolg: Besserung. — Beobachtungszeit: 2 Jahre.

Nr. 7. Derselbe. Ebenda. (Graf.) — Mann. — 21 Jahre. — Fall auf die Schulter und rechte Kopfseite.

Nach dem Trauma Verlust des Bewußtseins. Schon in der nächsten Nacht erster Anfall, der sich dann häufig wiederholt. Be-

ginn: Kontraktur und klonische Zuckungen der linken oberen Extremität. Allgemeine Krämpfe, auch allgemeine psychische Störungen.

Latenz: Mehrere Stunden. — Dauer: $1^1/_4$ Jahre. — Residuen am Schädel: Nein.

Operation: Erste Trepanation über dem rechten Schläfenbein. Zweite Trepanation acht Wochen später über dem Stirnbein rechterseits. Pathologische Veränderungen weder an den Hirnhäuten noch am Gehirn sichtbar.

Verlauf: Zustand unverändert.

Erfolg: Keiner. — Beobachtungszeit: ?

Nr. 8. Derselbe. Ebenda. (Graf.) — Mann. — 27 Jahre. — Tiefe Wunde über der linken Kopfseite durch Faustschlag.

Heilung der Wunde in wenigen Tagen. Nach einem halben Jahr Aphasie, rechtsseitige Hemiplegie, komatöser Zustand. 9 Mon. später Konvulsionen, deren Beginn Zuckungen der rechten Hand, des rechten Vorderarmes und der rechten Kopfseite sind. Die Zuckungen werden allgemein unter Verlust des Bewußtseins. Am linken Scheitelbein eine Knochendepression, in die man einen Finger einlegen kann.

Latenz: $^5/_4$ Jahre. — Dauer: $1^1/_2$ Jahre. — Residuen am Schädel: Ja.

Operation: Trepanation. Incision der Dura. Arachnoidea trübe, Pia blutreich. Elektrische Reizung der Hirnrinde bleibt ohne Reaktion seitens der Extremität.

Verlauf: Nach der Operation noch einige Anfälle. Sie werden jedoch immer seltener. Sprache, Schrift und alle Bewegungen bessern sich. 2 Jahre post operationem sind keine Anfälle mehr vorhanden. Patient geht seinem Beruf nach und ist vollständig gesund.

Erfolg: Heilung. — Beobachtungszeit: 2 Jahre.

Nr. 9. Derselbe. Ebenda. (Graf.) — Weib. — 17 Jahre. — Heftiger Faustschlag gegen die rechte Schläfe vor 4 Monaten.

Heftiges lokales Schmerzgefühl bei dem Trauma. Bewußtseinsverlust. Am nächsten Tag treten Konvulsionen mit dem Charakter von Monospasmen der rechten Hand auf. Krämpfe ziehen dann auf die unteren Extremitäten über und werden allgemein. Nach 1 Mon. Abnahme der Häufigkeit der Anfälle. Nach 3 Mon. ruft Druck auf die verletzte Stelle des Kopfes einen typischen Anfall hervor. Konvulsionen werden dann wieder häufig. Melancholie.

Latenz: ? — Dauer: ? — Residuen am Schädel: Ja.

Operation: Trepanation. Auf der Dura liegen gelbliche Wucherungen, die abgekratzt werden. Dura nicht eröffnet.

Verlauf: Heilung p. p. bald p. op. noch einige leichte Anfälle. Sehr bald Besserung des psychischen Zustandes und der Motilität. Vollkommene Gesundung.

Erfolg: Heilung. — Beobachtungszeit: 2 Mon.

Nr. 10. Derselbe. Ebenda. (Graf.) — Knabe. — 8 Jahre. — Huftritt eines Esels gegen die rechte Schläfe vor 4 Jahren.

Große Weichteilwunde mit Schädelfraktur. Die Wunde heilt auf dem Wege der Eiterung. Nach einem Jahre beginnen Anfälle, die stets auf der linken Körperseite beginnen und erst später auch die rechte Seite befallen.

Latenz: 1 Jahr. — Dauer: 3 Jahre. — Residuen am Schädel: Ja.

Operation: Trepanation (1891) über der Narbe. Mehrere Sequester, von denen einer in Form eines Nagels in die Hirnrinde eindrang, werden extrahiert.

Verlauf: Die Anfälle sind nach der Operation seltener. Keine weiteren Angaben.

Erfolg: Besserung. — Beobachtungszeit: ?

Nr. 11. Derselbe. Ebenda. (Graf.) — Mann. — 18 Jahre. — Fall eines Ziegelsteins gegen die linke Schläfe im Alter von 6 Jahren. Verlust des Bewußtseins und der Sprache, welch' letztere sich erst nach 29 Tagen wieder einstellte. 3 Jahre später Konvulsionen mit Zuckungen der rechten oberen Extremität beginnend, dann zu allgemeinen Krämpfen mit Bewußtseinsverlust sich steigernd. Zunahme der Häufigkeit der Anfälle. Über dem linken Scheitelbein eine alte Depressionsfraktur.

Latenz: 3 Jahre. — Dauer: 9 Jahre. — Residuen am Schädel: Ja.

Operation: Die Trepanation entdeckt eine subdural gelegene Cyste, entsprechend der Stelle der Depression. Die Hirnoberfläche von roter Farbe, wird in einer Dicke von 2—3 mm abgetragen. Adhäsionen zwischen Dura und Hirnrinde werden gelöst. Elektrische Reizung des bloßgelegten Gehirns ruft keine Zuckungen hervor.

Verlauf: Heilung p. p. 50 Tage nach der Operation der erste Anfall, nach weiteren 15 Tagen ein zweiter. Weiterhin keine Anfälle mehr.

Erfolg: Besserung. — Beobachtungszeit: ca. 6—7 Mon.

Nr. 12. Derselbe. Ebenda. (Graf.) — Mann. — 21 Jahre. — Komplizierte Fraktur durch Hufschlag eines Pferdes gegen die rechte Stirnseite.

Eiterung der Wunde, Ausstoßung mehrerer Sequester während eines ganzen Jahres. Mehrere Monate nach vollkommener Heilung treten Krämpfe auf, allmählich an Häufigkeit zunehmend, bis zu 23 Anfällen täglich. Sie beginnen immer rechtsseitig und endigen allgemein mit einem vollständigen Tobsuchtsanfall.

Latenz: Mehrere Monate. — Dauer: 10 Mon. — Residuen am Schädel: Ja.

Operation: Trepanation (Februar 1892). Es wird ein Substanzverlust des Knochens über dem Os frontale rechterseits freigelegt, an dessen Stelle sich eine dünne, dunkelrote Membran findet. Abtragung der Ränder des Knochendefekts. Dura der Arachnoidea adhärent, bildet eine dicke, fibröse Schwarte, die zusammen mit einem

Teil der unterliegenden Hirnrinde abgetragen wird. Zwei Knochensplitter werden gefunden und extrahiert.

Verlauf: Am Tage nach der Operation ausgedehnte Konvulsionen der rechten und linken Körperseite mit Coma. Allmähliches Zurückgehen der Zahl der Anfälle. Nach 1½ Mon. geheilt. Nach einem späteren Bericht ist der Kranke zwar etwas gebessert, aber nicht geheilt.

Erfolg: Besserung. — Beobachtungszeit; ?

Nr. 13. Derselbe. Ebenda. (Braun.) — Mann. — 20 Jahre. — Am 7. VI. 1889 Revolverschuß in die rechte Schläfen-Scheitelbeingegend.

Sofort nach dem Trauma Ameisenlaufen und Schwäche in der linken Hand. ¾ Stunden später Lähmung des linken Armes. Nach 7 Stunden Benommenheit, welche 7 Tage anhält. Darauf linksseitige Hemiplegie und Facialislähmung. Nach 29 Tagen Verschwinden derselben, es bleibt nur die Parese zurück. Nach 4 Monaten, vom Unfall ab gerechnet, erster epileptischer Anfall, welcher links beginnt und dann sich auf den ganzen Körper erstreckt. An der rechten Scheitelbeingegend bemerkt man eine kleine, runde Prominenz mit zwei Narben, 12 cm vom äußeren Gehörgang entfernt. Die der Rolandsfurche entsprechende Linie verläuft ein wenig hinter der Prominenz. Eine unter und hinter der Prominenz gelegene Narbe zeigt eine 3 mm tiefe Impression, die Eintrittsstelle der Kugel.

Latenz: 4 Mon. — Dauer: 8 Mon. — Residuen am Schädel: Ja.

Operation: Nach Durchtrennung der Haut erweist sich die Prominenz als Kugel. Entfernung derselben. Ausmeißelung der deprimierten Knochenstelle; darunter Granulationsgewebe, in dem einige lose Knochenstücke liegen. Ausräumung. Dura wird nicht eröffnet. Verband.

Verlauf: Nachuntersuchung bis 2 Jahre nach der Operation; die Anfälle sind weniger ausgeprägt, von kürzerer Dauer und seltener, alle 4—5 Monate.

Erfolg: Besserung. — Beobachtungszeit: 2 Jahre.

Nr. 14. Derselbe. Nach Schär, Inaug.-Diss. Berlin 1899. — Schädelbruch.

Jacksonsche Epilepsie. Vater hat an Größenwahn gelitten.

Latenz: 1 Tag. — Dauer: ½ Jahr. — Residuen am Schädel: ?

Operation: Trepanation an Stelle der Verletzung. Gelbliche Wucherungen an der Duraoberfläche abgeschabt. Tabula interna rauh und porös. Dura nicht eröffnet.

Verlauf: ?

Erfolg: Heilung. — Beobachtungszeit: ca. 1 Jahr.

Nr. 15. De Areilza. La Trepanat. in Epilepsia. Barcelona 1888. (Graf.) — Mann. — Depressionsfraktur des rechten Frontale.

24 Stunden nach dem Trauma Hemiplegia sinistra. Die Anfälle

beginnen mit Kontrakturen der linken Gesichtshälfte. Es folgen allgemeine Konvulsionen und Verlust des Bewußtseins. 3—4 mal monatlich ein Anfall. Leichte Parese der beiden linken Extremitäten.

Latenz: 4—5 Mon. — Dauer: $2^1/_2$ Jahre. — Residuen am Schädel: Ja.

Operation: Trepanation (1888). Leichte Veränderung am Knochen und Zeichen einer umschriebenen Pachymeningitis. Ein Stück Dura wird entfernt.

Verlauf: Heilung p. p. In den beiden ersten der Operation folgenden Monaten ein Anfall. Kontrakturen der linken Körperseite und Parese des linken Armes bleiben bestehen.

Erfolg: Besserung. — Beobachtungszeit: 2 Mon.

Nr. 16. Derselbe. Ebenda. (Graf.) — Mann. — Depressionsfraktur des Frontale.

Am 10. Tage Fieber, Delirien und Konvulsionen, die ohne Operation zurückgingen. Später epileptische Anfalle, bald häufiger, bald seltener, zunächst nur rechtsseitig, dann allgemein.

Latenz: ? — Dauer: ca. 10 Jahre. — Residuen am Schädel: Ja.

Operation: Trepanation über der Stelle der Knochendepression, die gehoben wird. Hirnhäute bieten Anzeichen einer alten Meningitis.

Verlauf: Rasche Heilung der Wunde. 4 Mon. nach der Operation treten wieder Anfälle auf, aber von geringerer Intensität und kürzerer Dauer.

Erfolg: Besserung. — Beobachtungszeit: ?

Nr. 17. Arnison. Case of compound comminuted depressed fractur of scull ect. The Brit. med. journ. 1891, 11. July. (Graf.) — Mann. — 24 Jahre. — Komminutivfraktur des rechten Scheitelbeins durch Fall aus großer Höhe.

6 Knochensplitter werden aus der Gehirnsubstanz extrahiert. Heilung. Einige Tage nach der Verletzung Zuckungen im linken Mundwinkel und Parese der linken Extremitäten, die allmählich zurückgehen. Später epileptische Anfälle mit Zuckungen der Lippen beginnend, dann taubes Gefühl der linken Gesichtshälfte und der Finger der linken Hand, das sich auf den ganzen linken Arm erstreckt, endlich Bewußtlosigkeit und Krämpfe, die vorzugsweise die linke Seite befallen und mit Zuckungen der linken Lippenhälfte beginnen.

Latenz: 4 Mon. — Dauer: 8 Mon. — Residuen am Schädel: Ja.

Operation: Trepanation (1891). Beseitigung der Depression. Entfernung eines Knochensplitters, welcher in das Gehirn eingedrungen war.

Verlauf: Abgesehen von einzelnen Muskelzuckungen keine Anfälle mehr.

Erfolg: Heilung. — Beobachtungszeit: $^1/_2$ Jahr.

Nr. 18. Arzelaschi. Gazz. degli ospitali 1891. Nr. 78. (Graf.)

Kurze Notiz: A. entfernte unter einer Knochendepression eine nußgroße serumgefüllte Cyste. Primäre Heilung. Die halbseitigen Anfälle kehren monatlich wieder. Weiteres unbekannt.

Nr. 19. Ball. Note of two cases of cerebral surgery. Dublin journ. Juni 1893. (Graf.) — Mann. — 30 Jahre. — Fall auf den Kopf.

Bewußtlosigkeit. Wunde der Galea. Eine Fraktur konnte nicht festgestellt werden. 14 Tage Benommenheit, nach 4 Wochen geheilt. Nach einigen Monaten Zuckungen in der linken Hand und im linken Arm, die sich rasch auf Gesicht, beide Beine und rechten Arm weiter verbreiteten.

Latenz: ¾ Jahr. — Dauer: 1½ Jahre. — Residuen am Schädel: ?

Operation: Trepanation über dem Sulcus Rolandi. Über dem hinteren Teil der oberen Stirnwindung feste Verwachsung von Knochen mit Dura und Gehirn. Eine Six-Pence große Stelle der Rinde fand sich in weiches Bindegewebe umgewandelt, durch welches man die weiße Substanz durchscheinen sah. Teilweise Exstirpation.

Verlauf: Am Tage p. op. vollkommene Lähmung des linken Armes und des linken Facialis, die nach 4 Wochen verging. Keine Anfälle nach der Operation.

Erfolg: Heilung. — Beobachtungszeit: 17 Mon.

Nr. 20. Bartlett. Five cases in cerebral surgery. Philadelphia. Hanemann. Monthly, Mai 1890. (Graf.) — Mann. — 63 Jahre. — Schädelfraktur auf der rechten Stirnseite.

8 Wochen später Zuckungen in der rechten Gesichtshälfte, dem rechten Arm und Bein. 1 Jahr später Krämpfe mit Bewußtlosigkeit auf die rechte Körperhälfte beschränkt. Nach einem solchen Anfall Lähmung des rechten Arms und Beins, die sich allmählich bessert.

Latenz: 8 Wochen. — Dauer: ? — Residuen am Schädel: Ja.

Operation: Trepanation. Zeichen einer alten Pachymeningitis. Dura fest mit der Hirnoberfläche verwachsen. Lösung der Adhäsionen.

Verlauf: Zuckungen im Gesicht sind noch vorhanden, die übrigen Erscheinungen jedoch vollkommen verschwunden.

Erfolg: Besserung. — Beobachtungszeit: ?

Nr. 21. Derselbe. Ebenda. (Graf.) — Mann. — 16 Jahre. — Im Alter von 6 Jahren Fall mit dem Kopf auf einen Stein.

2 Tage später linkerseits Hemiplegie. 1 Jahr später treten Konvulsionen auf, die in der linken Hand beginnen und zeitweise auf das linke Bein übergehen, zuweilen allgemeine Krämpfe mit Bewußtlosigkeit.

Latenz: 1 Jahr. — Dauer: 9 Jahre. — Residuen am Schädel: ?

Operation: Trepanation. Gyrus praecentralis atrophisch. Pia verdickt und ödematös. Excision des Zentrums für das linke Handgelenk.

Verlauf: Sistieren der Anfälle.

Erfolg: Besserung. — Beobachtungszeit: Einige Wochen.

Nr. 22. Bassini. Nach D'Antona. (Graf.) — Mann. — Verletzung des linken Stirn- und Schläfenbeins als Kind.

Anfälle fangen auf der rechten Körperseite an. Sie ergreifen im weiteren Verlauf auch die linke Seite.

Latenz: 4 Jahre. — Dauer: ? — Residuen am Schädel: ?

Operation: Trepanation.

Verlauf: ?

Erfolg: Merkliche Besserung. — Beobachtungszeit: ?

Nr. 23. Beach and Putnam. The Boston. med. and surgery journ. 1890. Nr. 14. (Graf.) — Mädchen. — 12 Jahre. — Depressionskomminutivfraktur der linken hinteren Temporalgegend im Alter von 4 Jahren.

Bewußtlosigkeit. Parese des rechten Arms, Krämpfe. Extraktion mehrerer Knochensplitter. Langsame Heilung. Es bleiben Anfälle von „petit mal" zurück. Seit dem 9. Jahre epileptische Anfälle mit „cri initial". Verdrehung beider Augen und allgemeinen Krämpfen; Parese des rechten Arms bleibt zurück.

Latenz: 5 Jahre. — Dauer: 3 Jahre. — Residuen am Schädel: Ja.

Operation: Trepanation (1889) über der Narbe. Unter dem Schädeldefekt liegt eine Cyste, deren Wand mit der Hirnsubstanz verwachsen ist. Einzelne, in letztere eindringende Knochensplitter werden entfernt.

Verlauf: Anfälle sind noch nicht wieder aufgetreten.

Erfolg: Heilung. — Beobachtungszeit: $9^1/_2$ Mon.

Nr. 24. Benda. Verhandl. der deutsch. Gesellsch. f. Chir. XX. Kongr. 1891. S. 113. (Graf.) — Mann. — 20 Jahre. — 1888 durch Sturz vom Pferd blutende Wunde über dem rechten Scheitelbein.

Wunde heilte schnell. Nach $1^1/_2$ Jahren Wohlbefindens treten Anfälle von Schwindel und Bewußtlosigkeit auf. 4 Monate später epileptische Krämpfe, die stets im rechten Fuß beginnen, dann folgen klonische Zuckungen des rechten Beines, tonische Spannung des rechten Armes und Krämpfe der anderen Körperseite. Nach dem Anfall vorübergehende Parese des rechten Beines, die nach einer Reihe von Anfällen dauernd bestehen bleibt. Die Anfälle werden durch Brom nicht beeinflußt. Verfall der Körper- und Geisteskräfte.

Latenz: 1 Jahr 10 Mon. — Dauer: 2 Mon. — Residuen am Schädel: Nein.

Operation: Trepanation (Oktober 1890). Knochen und Dura normal. Hirnrinde stark hyperämisch. Das Zentrum für Bewegungen des rechten Beines, durch Reizung mit dem faradischen Strom bestimmt, wird exstirpiert.

Verlauf: Vorübergehende vollständige Lähmung des rechten Armes und Parese des rechten Beines. Anfälle sind 3 Jahre nach

der Operation nicht wieder aufgetreten. Neueren Mitteilungen des Patienten zufolge ist sein Befinden ein sehr wechselvolles. Krämpfe treten zeitweise wieder auf (das erste Rezidiv im Jahre 1893 [Mitteilung vom November 1897]).

Erfolg: Besserung. — Beobachtungszeit: ca. 6 Jahre.

Nr. 25. Bendandi e Boschi. Società medico-chirurgica di Bologna 1889. (Graf.) — Mann. — Als Kind Trauma auf den Hinterkopf.

Seit dem 18. Jahre epileptische Anfälle, an Häufigkeit wachsend, zwei Anfälle täglich. Die Anfälle bestehen in Kontraktur der rechten Armbeuger und Konvulsionen der rechten Gesichtshälfte. Nachfolgende Hemiparese.

Latenz: ? — Dauer: ? — Residuen am Schädel: ?

Operation: Trepanation (1888) über der linken Großhirnhemisphäre. Motorische Zone freigelegt. Nach Eröffnung der Dura fließen 15 g seröser Flüssigkeit ab. Windungen erscheinen abgeplattet.

Verlauf: In den ersten 20 Tagen p. op. Verstärkung der Hemiparese, dann Zurückgehen derselben. Rückkehr der Krämpfe. Seit 2 Mon. keine Krämpfe mehr (1889).

Erfolg: Besserung. — Beobachtungszeit: 1 Jahr.

Nr. 26. Bennet and Gotlee. Nach Brand, Inaug.-Diss. Berlin 1893. — Mann. — 25 Jahre. — Schlag auf den Kopf vor 4 Jahren.

Ein Jahr lang nur gelegentlich Kopfschmerzen, dann lokalisierte Konvulsionen und Lähmung des linken Armes.

Latenz: ca. 1 Jahr. — Dauer: ? — Residuen am Schädel: ?

Operation: Bei der Trepanation fand sich ein hartes Gliom von Walnußgröße.

Verlauf: Der Wundverlauf war 21 Tage lang befriedigend, dann Meningitis, der der Patient nach 4 Wochen erlag.

Erfolg: Exitus. — Dauer: 4 Wochen.

Nr. 27. Bennet and Gould. The Brit. med. journ. 1887, Jan. (Graf.) — Mann. — 36 Jahre. — Fall auf die rechte Kopfseite.

Heilung der Wunde ohne Zwischenfälle. Die epileptischen Anfälle sind auf die linke Körperseite beschränkt.

Latenz: ½ Jahr. — Dauer: ? — Residuen am Schädel: ?

Operation: Trepanation (Juli 1886) über der Narbe. Rechte motorische Zone freigelegt. Hirnoberfläche normal. 4 Punktionen negativ.

Verlauf: ?

Erfolg: Heilung. — Beobachtungszeit: 5 Mon.

Nr. 28* v. Bergmann, Die chirurg. Behandlung von Hirnkrankheiten. Berlin 1899. — Mann. — Kopfschuß bei Champigny.

Dem Patienten wurden aus der Wunde mehrere Knochensplitter

entfernt. Nach 2 Jahren erster epileptischer Anfall. Die Anfälle traten mit der Zeit immer häufiger auf, zuletzt mehrmals täglich. Das Gedächtnis wurde schwächer, auch sonst trat geistige Schwäche auf. Die Anfälle waren allgemeiner Natur.

Latenz: 2 Jahre. — Dauer: ca. 10 Jahre. — Residuen am Schädel: Nein.

Operation: Trepanation (1884). Es war an dem Knochen, der Dura und dem Gehirn keine Veränderung zu bemerken.

Verlauf: Die Anfälle blieben einen Monat fort. Dann trat ein Anfall nach dem anderen auf, und Patient starb im Status epilepticus.

Erfolg: Keiner. — Beobachtungszeit: 1 Mon.

Nr. 29.* Derselbe. Ebenda. — Knabe. — 9 Jahre. — Komplizierte Fraktur der rechten Scheitelbeingegend durch Sturz aus dem Fenster.

Nach 2 Jahren traten die ersten epileptischen Anfälle auf. Sie kamen zuerst seltener, später häufiger und zeigten keinen Jacksonschen Typus.

Latenz: 2 Jahre. — Dauer: ? — Residuen am Schädel: Ja.

Operation: „Trepanation an Stelle einer deutlichen Knochendepression."

Verlauf: Anfälle blieben 16 Tage fort. Dann traten sie allmählich wieder auf.

Erfolg: Keiner. — Beobachtungszeit: ?

Nr. 30.* Derselbe. Ebenda. — Mann. — 26 Jahre.

„Ganz ähnlich verlief der 3. Trepanationsfall an einem 26jähr. Manne. In den ersten Wochen nach der Operation blieben die Anfälle fort, dann stellten sie sich wieder in der alten Weise ein."

Erfolg: Keiner. — Beobachtungszeit: ?

Nr. 31.* Derselbe. Ebenda. — Knabe. — 8 Jahre. — Fall auf den Kopf.

Patient wurde nach mehrjähriger Latenzzeit epileptisch.

Latenz: 3 Jahre. — Dauer: ? — Residuen am Schädel: ?

Operation: Knochen gesund, nur an der Innenseite ein kleiner, gelber Osteophyt. -

Verlauf: Anfälle spärlicher. Auf Bromkali blieben sie ½ Jahr fort. Dann traten sie wieder auf.

Erfolg: Keiner. — Beobachtungszeit: ?

Nr. 32.* Derselbe. Ebenda. — Mann. — 24 Jahre. — Tiefe Depressionsfraktur des Schädels durch einen herunterfallenden Stein.

Patient hat fast wöchentlich epileptische Anfälle.

Latenz: ? — Dauer: ? — Residuen am Schädel: Ja.

Operation: Ausmeißeln der Depression. Knochen enorm verdickt.

Verlauf: Schnelle Heilung der Wunde. Patient ist 4 Wochen

später an einer Leuchtgasvergiftung gestorben, bis dahin keine Anfälle. „Patient ist also bis zu seinem Tode geheilt geblieben."

Erfolg: „Heilung". — Beobachtungszeit: 1 Mon.

Nr. 33. Derselbe. Ebenda. — Knabe. — 7 Jahre. — Hufschlag an die rechte Stirnhälfte.

Dura und Hirn verletzt. Keine primären Hirnerscheinungen. Nach 8 Tagen Fieber, schlafsüchtig. Wunde eiterte und zeigte mehrere ins Gehirn gedrungene nekrotische Knochensplitter, die entfernt wurden. 3 Jahre gesund, dann Kopfschmerzen von der Narbe aus. Später Schwindel, Ohnmachten und Zuckungen in den Händen.

Latenz: ca. 3 Jahre. — Dauer: ? — Residuen am Schädel: Ja.

Operation: Deckung des Defekts durch einen osteoplastischen Lappen.

Verlauf: Die Anfälle sind nicht mehr aufgetreten. Keine Kopfschmerzen mehr. Patient ist ein guter Schüler.

Erfolg: Heilung. — Beobachtungszeit: 3½ Jahre.

Nr. 34. Derselbe. Ebenda. — Mann. — 20 Jahre. — Linksseitiger Schädelbruch durch Auffallen eines Holzscheites auf den Kopf.

Zweistündige Bewußtlosigkeit. Dann Wohlbefinden. Arzt konstatierte komplizierte Schädelfraktur, die nach langer Eiterung zur Heilung kam. Nach 2 Jahren Schwindelanfälle, später Krämpfe, die hauptsächlich die rechte Seite betrafen und mit Bewußtseinsverlust verbunden waren. Anfälle wurden immer häufiger. Bromkali hatte geringen Einfluß.

Latenz: ca. 2 Jahre — Dauer: 14 Jahre. — Residuen am Schädel: Ja.

Operation: Trepanation (1887). Lücke im Knochen. Durch sie Hautnarbe mit Dura und Arachnoidea verwachsen. Bruchstück von Markstückgröße zwischen Knochen und Dura. An der Gehirnoberfläche cystoides Gewebe. Exstirpation des anatomisch bestimmten Zentrums der Extensoren der Hand.

Verlauf: Die Hand für Beugebewegungen gelähmt. Die Krämpfe blieben zuerst aus, dann traten sie wieder auf, sollen aber schwächer und seltener gewesen sein.

Erfolg: Besserung. — Beobachtungszeit: ?

Nr. 35. v. Bergmann. Nach Nast-Kolb. Deutsche Zeitschrift f. Chir. Bd. 74, S. 408. — Mann. — 26 Jahre. — Schußverletzung der rechten Schläfengegend.

Nach der Verletzung Phlegmone der rechten Schläfengegend. Nach einigen Wochen Krämpfe, beginnend am linken Mundwinkel. Vorübergehende Lähmung im linken Arm. Nach Eröffnung eines Hirnabszesses 1896 wieder Krämpfe. Juli 1897 abermals Abszeß entleert. Wieder Krämpfe.

Latenz: Einige Wochen. — Dauer: ? — Residuen am Schädel: ?

Operation: 3. Trepanation (Juli 1898 von Bergmann). Knochensequester entfernt.

Verlauf: ?

Erfolg: Heilung. — Beobachtungszeit: 1 Jahr.

Nr. 36. Berger. Bulletin de la société de Chirurgie. 1892, 12. Oktober. (Graf.) — Mann. — 35 Jahre. — Fraktur des linken Scheitelbeines durch Sturz auf den Kopf.

Keine Depression. Rechtsseitige Hemiplegie und epileptische Anfälle. Wegen letzterer Trepanation. Es fand sich eine Längsfissur ohne Depression und ein großer subduraler Bluterguß. Genesung unter Verbleiben rechtsseitiger Hemiplegie und fast vollkommener Aphasie. Mäßige Besserung im Laufe der Zeit. Mai 1890 typische Jacksonsche Epilepsie, die vom rechten, teilweise gelähmten Arm aus auf die übrigen Glieder überging. Keine Bewußtseinsstörung. Durch Druck auf die Narbe läßt sich ein Anfall auslösen.

Latenz: ? — Dauer: 13 Mon. — Residuen am Schädel: Ja.

Operation: Trepanation (1891). Excision der Narbe im Schädeldefekt. Der Substanzverlust im Schädelknochen ist durch gefäßreiches Bindegewebe ausgefüllt. Loslösung desselben von der Knochenwand. Nach Einlegen einer Zelluloidplatte in den Defekt Schluß der Wunde.

Verlauf: In den folgenden Tagen entleert sich durch die Meningealnarbe ein stinkender Gehirnabszeß. Heilung der Wunde. Die Aphasie schwindet fast ganz. Gang ist normal. Die epileptischen Anfälle reduzieren sich auf zwei Anfälle im Monat. Meist nur leichte Zuckungen.

Erfolg: Besserung. — Beobachtungszeit: 16 Mon.

Nr. 37. Berry and Calvert. St. Bartolom. Hospit. report 1890. The lancet. 1891. 12. Sept. (Graf.) — Mädchen. — 9 Jahre. — Kontusion des Schädels mit Bewußtseinsverlust.

Erster epileptischer Anfall beginnt mit Konvulsionen des rechten Arms, später Konvulsionen des rechten Beins und der rechten Gesichtshälfte. Selten linksseitige Krämpfe. 172 Anfälle am Tage.

Latenz: 3 Tage. — Dauer: 2 Jahre. — Residuen am Schädel: ?

Operation: Trepanation (Juni 1890). Zentrum der rechten oberen und unteren Extremitäten freigelegt. Hirnhäute und Gehirn nicht verändert.

Verlauf: Von Juni bis November 1910 leichte Anfälle. Kind entwickelt sich geistig und körperlich gut. (Braun.)

Erfolg: Besserung. — Beobachtungszeit: 4 Mon.

Nr. 38. Bidwell and Sherrington. The Brit. med. journ. 4. Nov. 1893. (Graf.) — Knabe. — 15 Jahre. — 1886 Fall auf den Kopf.

Nach einigen Monaten Konvulsionen im rechten Bein. Wieder-

erscheinen derselben 1890. Seitdem 18 Mon. lang ohne Unterbrechung in einer Heftigkeit bis zu 15 täglichen Attacken auftretend. Nur zeitweiliges Zucken in der rechten Hand. Bewußtsein ist während der Anfälle erhalten.

Latenz: 4 Jahre. — Dauer: 1½ Jahre. — Residuen am Schädel: ?

Operation: Trepanation (1892). Linke motorische Zone freigelegt. Ein alter subduraler Bluterguß wird entfernt. 2. Operation einen Monat später: Das Zentrum für Bewegungen des rechten Beines wird exstirpiert.

Verlauf: Nach der 2. Operation werden die Anfälle seltener und hören nach ¾ Jahren ganz auf. Patient ist während des ganzen folgenden Jahres gesund.

Erfolg: Heilung. — Beobachtungszeit: 1¾ Jahr.

Nr. 39. A. Bobrow. Neurologisches Zentralbl. 1892, S. 221. (Braun.) — Mädchen. — 10 Jahre. — Splitterbruch des Schädels durch Sturz aus großer Höhe vor 4 Jahren.

Am 4. Tage p. t. klonische Zuckungen in der rechten Gesichtshälfte, im rechten Arm und Bein. Die Anfälle dauerten 1 Jahr und blieben im zweiten fast ganz aus. Sie traten im dritten Jahr wieder häufiger in immer kürzer werdenden Zwischenräumen ein und waren vom Verlust des Bewußtseins begleitet.

Latenz: 4 Tage. — Dauer: 4 Jahre. — Residuen am Schädel: Ja.

Operation: 3 Jahre nach der Verletzung osteoplastische Deckung des Defekts, wobei zahlreiche Verbindungen zwischen Dura und Arachnoidea zerstört werden.

Verlauf: 1 Jahr nach der Operation sind die Anfälle seltener und schwächer geworden.

Erfolg: Besserung. — Beobachtungszeit: 1 Jahr.

Nr. 40. Boissier. Nach Nast-Kolb. Deutsche Zeitschr. f. Chir. Bd. 74. — Weib. — 23 Jahre.

Tochter eines schweren Potators. Seit 14 Jahren infolge einer schweren Verletzung an heftigen epileptiformen Krämpfen leidend.

Latenz: ? — Dauer: ? — Residuen am Schädel: ?

Operation: Trepanation an Stelle der Verletzung.

Verlauf: 3 Mon. geheilt, dann wieder Anfälle.

Erfolg: Kurze Besserung. — Beobachtungszeit: 3 Mon.

Nr. 41.* Boubila et Pantaloni, Epilepsie traumatique et trépanation. Paris 1875. Gazette d'hôpitaux. 1892. Nr. 55. (Matthiolius.) — Weib. — 23 Jahre. — Fall von einer Schaukel im Alter von 6 Jahren.

Nach dem Trauma wurde ihr Charakter reizbar und das Mädchen zur Arbeit unfähig. Sie hatte „Crises nerveuses", die augenscheinlich epileptischer Natur waren. Im Krankenhause hatte sie einen sehr intensiven epileptischen Anfall, wonach sich Selbstmordversuche und

Tobsuchtsanfälle einstellten. Am hinteren, oberen Winkel des linken Seitenwandbeines eine Knochendepression.

Latenz: ? — Dauer: 17 Jahre. — Residuen am Schädel: Ja.

Operation: An Stelle der Depression Haut-Periostlappen gebildet. Knochen mit Trepan und Meißel entfernt. Dura kreuzweise incidiert. Hirn komprimiert. Naht der Dura und Hautnaht.

Verlauf: Wundheilung glatt. Geistig erhebliche Besserung. Krämpfe nicht weiter erwähnt. Patientin allgemein als geheilt bezeichnet.

Erfolg: Heilung. — Beobachtungszeit: 10 Mon.

Nr. 42. Braun. Verhandl. d. deutsch. Gesellsch. f. Chir. XX. Kongr. 1891, S. 117, und Verhandl. d. Gesellsch. deutsch. Naturforscher und Ärzte 1896. Frankfurt. Deutsche Zeitschr. f. Chir., Bd. 48. (Graf.) — Mann. — 24 Jahre. — 1884 ausgedehnte Verletzung der rechten Schädelseite.

Langdauernde Parese der linken Körperhälfte. Mehrere Jahre später epileptische Anfälle im linken Daumen beginnend und auf die ganze linke Seite des Körpers übergehend. Bei Berührung einer zirkumskripten Stelle des Kopfes treten heftige Schmerzen auf.

Latenz: 4 Jahre. — Dauer: $1^1/_2$ Jahre. — Residuen am Schädel: ?

Operation: 1. Trepanation (Dezember 1889) über der schmerzhaften Stelle: Walnußgroße, mit Serum gefüllte Cyste über der rechten motorischen Zone gefunden und drainiert. 2. Operation (März 1890) über dem Zentrum für Bewegungen des Daumens und der Hand. Der verdickte Knochen wird entfernt. 3. Operation (November 1890) Exstirpation des Zentrums für die Bewegungen des linken Daumens und der linken Hand.

Verlauf: Die ersten beiden Operationen sind ohne Einfluß auf die Epilepsie. Am 1. und 2. Tage nach der 3. Operation zeigen sich noch leichte Anfälle. Dann will Patient 6 Jahre anfallsfrei geblieben sein. Auf dem Chir.-Kongr. 1903 berichtet B., daß die Heilung keine völlige war und Patient ihn getäuscht habe. Er hatte wieder Krämpfe, wenn auch seltener und wurde im Status epilepticus eingeliefert.

Erfolg: Vorüberg. Besserung. — Beobachtungszeit: 14 Jahre.

Nr. 43. Brenner, Ein Fall von traumatischer Epilepsieheilung. Wiener klin. Wochenschr. 1894, Nr. 4. (Graf.) — Knabe. — 15 Jahre. — Trauma durch Beilhieb auf die rechte Scheitelgegend. Langdauernde Eiterung. Vernarbung mit Zurückbleiben einer Knochenimpression. Epileptische Anfälle anfangs die Muskulatur des linken Daumens, dann die des linken Armes befallend, zum Schluß allgemeine Konvulsionen.

Latenz: $^1/_2$ Jahr. — Dauer: $4^1/_2$ Jahre. — Residuen am Schädel: Ja.

Operation: Temporäre Schädelresektion (Dezember 1893). An der inneren Schädelwand eine 1 cm hohe knöcherne Auftreibung,

die abgetragen wird. Excision eines Stückes der darunter liegenden etwas verfärbten Rinde.

Verlauf: Am Tage der Operation und am folgenden Tage Zuckungen im linken Arm. Weiterhin treten keine Zuckungen auf.

Erfolg: Heilung. — Beobachtungszeit: 5 Wochen.

Nr. 44. Breton. Nach Nast-Kolb. Deutsche Zeitschr. f. Chir., Bd. 74, S. 404. — Mädchen. — 14 Jahre. — Sturz aus dem Fenster.

Viele Jahre nachher Krämpfe, die auf die linke Seite beschränkt sind.

Latenz: 11 Jahre. — Dauer: ? — Residuen am Schädel: ?

Operation: Trepanation. Fissur der rechten Parietalgegend und darunter kleine Blutcyste.

Verlauf: ?

Erfolg: Heilung. — Beobachtungszeit: 1½ Jahre.

Nr. 45. Broca. Traité de Chir. cérébral par Broca et Maubrac. Paris 1896. S. 562. — Knabe. — 6 Jahre. — Fall aus mittlerer Höhe auf den Hinterkopf.

Die kleine Wunde etwas rechts von der Protuberantia occipitalis externa heilt bald. Kurze Zeit post Trauma Auftreten epileptischer Anfälle. Kopf neigt und dreht sich nach links. Zuckungen im linken Arm und Bein. Nicht immer Bewußtseinsverlust. 5—6 Anfälle täglich.

Latenz: ? — Dauer: 3½ Jahre. — Residuen am Schädel: Nein.

Operation: Trepanation (November 1895) über der rechten motorischen Zone. Keine Abnormitäten gefunden.

Verlauf: Nach 4½ Wochen Wiedereintreten der Anfälle auf den linken Arm beschränkt.

Erfolg: Besserung. — Beobachtungszeit: 1½ Mon.

Nr. 46.* Burney. Trephining the scull of epilepsy. Med. Sciences. 1890. I. S. 479. (Matthiolius.) — Mann. — 31 Jahre. — Fall aus geringer Höhe im Alter von 9 Jahren.

Die Wunde liegt links nahe der Vereinigung von Seitenwand- und Hinterhauptsbein. Glatte Wundheilung. Viele Jahre darnach plötzlich im Schlaf heftiger epileptischer Anfall. Von da ab häufiger allmählich heftiger werdende Krämpfe der gesamten Körpermuskulatur unter Bewußtseinsverlust von 15—20 Minuten Dauer. Beginn der Anfälle mit unangenehmen Empfindungen im Leibe. An obiger Stelle leichte Narbe und Unebenheit des Knochens. Druck hier ruft Zuckungen im ganzen Körper hervor.

Latenz: 15 Jahre. — Dauer: 7 Jahre. — Residuen am Schädel: Ja.

Operation: An der Narbenstelle Hautlappen gebildet. Der vorn verdickte, hinten deprimierte Knochen entfernt. Dura stark vorgewölbt. Nach Eröffnung derselben zeigt sich das Gehirn stark durchtränkt; diese Partie mit Löffel und Schwamm entfernt, worauf das Gehirn normal erscheint. Drainage. Hautnaht.

Verlauf: Weitere Mitteilungen fehlen.

Erfolg: ? — Beobachtungszeit: ?

Nr. 47. Buzzard. Nach D'Antona. (Graf.) — Mann. 40 Jahre. — Schädelverletzung in der Gegend der Zentralwindungen.

Nach dem Trauma epileptische Anfälle, beginnend im linken Mundwinkel (3—6 Anfälle täglich). Unvollkommene Lähmung von Gesicht und Zunge.

Latenz: ? — Dauer: ? — Residuen am Schädel: ?

Operation: Trepanation. Excision des Facialiszentrums, welches eine kleine Cyste enthält.

Verlauf: Am Tage der Operation noch einige Anfälle, später keine Anfälle mehr.

Erfolg: Heilung. — Beobachtungszeit: ?

Nr. 48. Cant. Traumatic epilepsy trephining recovery. The lancet. 7. März 1891. (Graf.) — Mann. — 34 Jahre. — September 1890 Hufschlag gegen rechte Schläfe und Wange. Keine Fraktur.

Heilung der Wunde p. p. 14 Tage später Krämpfe, zuerst im linken Mundwinkel, dann die linke Hand und die Zunge ergreifend. Nachher allgemeine Krämpfe unter Bewußtseinsverlust.

Latenz: 14 Tage. — Dauer: 1½ Mon. — Residuen am Schädel: ?

Operation: Trepanation über dem Zentrum für den linken Facialis. Knochen und Dura normal. Unter der Pia dicht hinter dem Sulcus Rolandi zwei Blutgerinnsel, die entfernt werden.

Verlauf: 1½ Mon. nach der Operation sind, abgesehen von kleinen Zuckungen am linken Mundwinkel, Anfälle nicht wieder aufgetreten.

Erfolg: ? — Beobachtungszeit: ?

Nr. 49. Carline. Cases of treph. for traum. epilepsy. The Brit. med. journ. 1894. Febr. 24. (Graf.) — Mann. — 17 Jahre. — Kopfverletzung.

Epileptische Konvulsionen, die stets im linken Facialis beginnen. Psychische Veränderungen seit Beginn der Anfälle: Große Reizbarkeit und Jähzorn.

Latenz: 3 Jahre. — Dauer: 2 Jahre. — Residuen am Schädel: Ja.

Operation: Trepanation entfernt dicke Exostosen an der inneren Schädelwand. Dura bleibt uneröffnet.

Verlauf: Die Krämpfe sind bisher nicht wiedergekommen. Die Wunde ist rasch geheilt. Psyche wie bisher.

Erfolg: Besserung. — Beobachtungszeit: 4½ Mon.

Nr. 50. Carr. Surg. treatment of epilepsy. New York med. journ. 1909. — Mann. — 30 Jahre. — Kopftrauma.

1 Stunde bewußtlos. Krämpfe begannen sofort nach dem Trauma. 1 oder 2 Anfälle täglich.

Latenz: Keine. — Dauer: 2 Jahre. — Residuen am Schädel: ?

Operation: Dura über der Schläfengegend, der Gegend des Traumas, verdickt. Gehirn ödematös. Drainage.

Verlauf: ?

Erfolg: Heilung. — Beobachtungszeit: 4 Jahre.

Nr. 51. Derselbe. Ebenda. — Knabe. — 15 Jahre. — Schlag auf den Kopf.

Die ersten Symptome treten nach einer Influenza auf. Sie bestehen in Stupidität, teilweiser Lähmung der Extremitäten und zahlreichen epileptischen Anfällen.

Latenz: ? — Dauer: 1 Mon. — Residuen am Schädel: ?

Operation: Über der Stelle der Verletzung bei der Trepanation, abgesehen von einer allgemeinen Encephalitis, nichts gefunden.

Verlauf: Verblödung, Anfälle und Lähmungen verschwunden.

Erfolg: Heilung. — Beobachtungszeit: 7½ Jahre.

Nr. 52. Derselbe. Ebenda. — Mann. — 20 Jahre. — Depressionsfraktur der oberen Scheitelbeingegend.

Nach ½ Jahre epileptische Anfälle in unregelmäßigen Zwischenräumen, bis zur Operation im ganzen ungefähr 20 Anfälle.

Latenz: ½ Jahr. — Dauer: ½ Jahr. — Residuen am Schädel: Ja.

Operation: Depression gehoben. Gehirn ödematös.

Verlauf: 7 Mon. bleiben die Anfälle aus, dann treten sie wieder auf, aber nicht so häufig und heftig, wie vor der Operation.

Erfolg: Besserung. — Beobachtungszeit: ?

Nr. 53. Derselbe. Ebenda. — Mann. — 33 Jahre. — Fraktur der rechten Hinterhauptsgegend.

Anfälle begannen mehrere Jahre nach dem Trauma und treten fast täglich auf.

Latenz: 2 Jahre. — Dauer: 8 Mon. — Residuen am Schädel: Ja.

Operation: Der deprimierte Knochen wurde reponiert. Gehirnödem bemerkt.

Verlauf: 7 Tage nach der Operation noch ein Anfall. Weiteres Schicksal unbekannt.

Erfolg: ? — Beobachtungszeit: ?

Nr. 54. Derselbe. Ebenda — Knabe. — 9 Jahre. — Fall aus 6 Fuß Höhe auf den Kopf.

Einige Wochen nach dem Trauma hatte er 3 oder 4 typisch epileptische Anfälle.

Latenz: 3—4 Wochen. — Dauer: 1 Woche. — Residuen am Schädel: Ja.

Operation: Depression mit einem großen Trepan beseitigt. Verdickte Dura excidiert. Gehirn etwas ödematös.

Verlauf: 5 Mon. ohne Anfall, dann kehrten sie zurück. Jetzt hat er aber nur noch einen in der Woche.

Erfolg: Besserung. — Beobachtungszeit: ?

Nr. 55. Derselbe. Ebenda. — Weib. — 26 Jahre. — Kopftrauma.

Einige Jahre später epileptische Anfälle. 2 Anfälle in der Woche, aber in unregelmäßigen Zwischenräumen.

Latenz: 2 Jahre. — Dauer: 1 Jahr. — Residuen am Schädel: ?

Operation: Trepanation. Gehirn ödematös.

Verlauf: 17 Monate geheilt, dann begannen die Anfälle wieder.

Erfolg: Vorübergehende Besserung. — Beobachtungszeit: ?

Nr. 56. Derselbe. Ebenda. — Mann. — 38 Jahre. — Depressionsfraktur des Hinterhauptbeines.

Anfälle an jedem Tage häufig, dann Pausen von einigen Wochen. Geistig gestört. Er wurde gemeingefährlich und trank.

Latenz: Kurze Zeit. — Dauer: Einige Jahre. — Residuen am Schädel: ?

Operation: Osteoplastischer Lappen von der inneren Tafel entfernt. Verdickte Dura abgetragen. Es entleert sich viel Liquor aus dem ödematösen Gehirn.

Verlauf: Keine Anfälle mehr. Geistig gebessert.

Erfolg: Heilung. — Beobachtungszeit: $3^1/_2$ Jahre.

Nr. 57. Derselbe. Ebenda. — Mann. — 30 Jahre. — Schlag auf den Kopf.

Epileptische Anfälle und Verblödung.

Latenz: ? — Dauer: 2 Jahre. — Residuen am Schädel: Ja.

Operation: Osteoplastischer Lappen aus der Stirngegend. Außer Fraktur der Lamina externa nichts Abnormes gefunden.

Verlauf: ?

Erfolg: Keiner. — Beobachtungszeit: —.

Nr. 58. Derselbe. Ebenda. — 19 Jahre. — Steinwurf gegen den Kopf.

Nach wenigen Tagen Krämpfe und geistige Störung.

Latenz: Einige Tage. Dauer: 2 Jahre. — Residuen am Schädel: Ja.

Operation: Große Depressionsfraktur am Winkel der Lambdanaht, zirkumskripte Meningitis. Knochen gehoben.

Verlauf:

Erfolg: Heilung. — Beobachtungszeit: 1 Jahr.

Nr. 59. Derselbe. Ebenda. — Mann. — 45 Jahre. — Fraktur der linken Schläfengegend.

Sofortige Operation zur Beseitigung der Depression. Später sehr heftige epileptische Krämpfe.

Latenz: ? — Dauer: 5 Jahre. — Residuen am Schädel: ?

Operation: Trepanation an Stelle der früheren. Oberflächlicher Abszeß gefunden.

Verlauf: $^1/_4$ Jahr lang keine Konvulsionen.

Erfolg: Heilung. — Beobachtungszeit: 1/4 Jahr.

Nr. 60. Derselbe. Ebenda. — Mann. — 30 Jahre. — Schlag mit einem Pistolenknopf auf den Kopf.

Typische epileptische Anfälle. Geistige Verblödung.

Latenz: 10 Wochen. — Dauer: 7 Jahre. — Residuen am Schädel: ?

Operation: Trepanation. Alte hämorrhagische Cyste entfernt. Gehirnödem.

Verlauf: 6 Wochen keine Anfälle. Jetzt 2—3 monatlich. Geistige Besserung.

Erfolg: Besserung. — Beobachtungszeit: ?

Nr. 61. E. Casati. Quatro casi di chirurgia cerebrale. Comm. one fatta al academ. della Scienze Mediche e Naturali di Ferrara, il Giornio Marzo 1896. (Graf.) — Mann. — 34 Jahre. — Schußverletzung der rechten Temporo-Parietalgegend.

P. t. blieb Patient eine Stunde bewußtlos. Nach 3 Wochen Heilung der Wunde. 5 Mon. später trat der erste epileptische Anfall auf, der mit Ameisenlaufen in den Fingern der linken Hand begann, das im Arm hinaufstieg und dem klonisches Zucken dieses Armes folgte. In Pausen von etwa 40 Tagen folgten dann noch vier Anfälle, die wie der erste verliefen, nun traten auch Zuckungen im linken Facialisgebiet und im linken Bein hinzu und stellte sich Bewußtlosigkeit ein; 20 Tage später folgte ein sechster ähnlicher Anfall. Bei der Untersuchung fand man eine dem Knochen adhärente Narbe und einen Defekt im Schädel in der Gegend des Sulcus Rolandi.

Latenz: 5 Mon. — Dauer: 6½ Mon. — Residuen am Schädel: Ja.

Operation: Bei der Operation wurde ein halbzirkelförmiger 10 cm langer und 6 cm breiter Lappen nach unten umgeschlagen. An Stelle des Knochendefektes wurde eine 7 cm von oben nach unten und 5½ cm von vorn nach hinten messende Eröffnung des Schädels gemacht, dabei fand sich die Dura verletzt und mit der Haut verwachsen, weiterhin ein kleines, mit dem Schädel noch in Verbindung stehendes Knochenstück, das gegen das Gehirn gerichtet war.

Verlauf: Wundverlauf normal. Der Kranke verließ nach 3½ Wochen geheilt das Krankenhaus. Während der 3 Mon. dauernden Nachbeobachtung hatte er keine Anfälle gehabt. Am Tage der Vorstellung in der Akademie hatte er einen Anfall, dann aber bis ½ Jahr nach der Operation keinen mehr.

Erfolg: Besserung. — Beobachtungszeit: ½ Jahr.

Nr. 62. Caselli. VIII dal Congresso della società ital. di Chirurgia tenutosi dal 25 al 27 Ottobre 1891. Rif. med. 1891. Okt. 30. 31. Nov. 2. 18—20. (Graf.) — Mann. — 17 Jahre. — Mit 7 Jahren schweres Trauma über dem Scheitelbein rechts.

Nach dem Trauma Konvulsionen und Parese der Muskeln der linken Gesichtshälfte. Über dem rechten Parietale eine Depression.

Latenz: ? — Dauer: 10 Jahre. — Residuen am Schädel: Ja.

Operation: Trepanation über dem Orte der Depression. Dura mater etwas gefäßreicher als normal, sonst ohne Veränderung. Mehrere kleine Exostosen an der Innenseite der Schädelkapsel wurden entfernt.

Verlauf: 1 Mon. nach der Operation sind die Anfälle noch nicht zurückgekehrt.

Erfolg: Heilung. — Beobachtungszeit: 1 Mon.

Nr. 63. Derselbe. Ebenda. (Graf.) — Weib. — 19 Jahre. — Mit 5 Jahren Fall auf den Hinterkopf.

Täglich epileptische Anfälle auf die linke Körperhälfte beschränkt.

Latenz: Kurze Zeit. — Dauer: 9 Jahre. — Residuen am Schädel: ?

Operation: Trepanation. Es findet sich eine zirkumskripte Leptomeningitis.

Verlauf: Anfälle auch nach der Operation selten und leicht.

Erfolg: Besserung. — Beobachtungszeit: 4 Mon.

Nr. 64. Derselbe. Ebenda. (Graf.) — Weib. — 21 Jahre. — Kopftrauma in jugendlichem Alter.

Sehr häufige epileptische Anfälle, deren Zentrum die rechte motorische Zone ist.

Latenz: ? — Dauer: Viele Jahre. — Residuen am Schädel: ?

Operation: Trepanation. Mehrere knöcherne Auftreibungen am inneren Schädeldach entfernt.

Verlauf: Konvulsionen sind noch nicht wiedergekehrt.

Erfolg: Heilung. — Beobachtungszeit: 4 Mon.

Nr. 65. Derselbe. Ebenda. (Graf.) — Mann. — 25 Jahre. — Fraktur über der rechten Parietalgegend im Alter von 4 Jahren.

Epileptische Anfälle beginnen in der linken oberen Extremität.

Latenz: 5 Jahre. — Dauer: 16 Jahre. — Residuen am Schädel: ?

Operation: Trepanation. Adhäsionen zwischen Dura, Knochen und Rindenoberfläche werden gelöst, eine Narbe in der Rinde zum Teil excidiert.

Verlauf: Einige kleine Zuckungen in der linken Körperseite treten noch auf. 6 Mon. p. op. keine Anfälle.

Erfolg: Heilung. — Beobachtungszeit: ?

Nr. 66. Championnière, Bulletin et mémoire de la société de Chir. 1886, S. 207. (Graf.) — Mann. — 39 Jahre. — Schädelfraktur.

Über der Lambdanaht linksseitig eine Narbe und Dislokation der Fragmente. Konvulsionen der rechten oberen Extremität mit Verlust des Bewußtseins.

Latenz: ? — Dauer: ? — Residuen am Schädel: Ja.

Operation: Trepanation (1890). Knochen gesplittert, Dura nach der Hirnoberfläche eingedrückt, ist dem Knochen fest adhärent.

Verlauf: Anfälle sind nicht wieder aufgetreten.

Erfolg: Heilung. — Beobachtungszeit: 5 Mon.

Nr. 67. Derselbe. Ebenda. (Graf.) — Mann. — 53 Jahre. — Mai 1887 Fall auf den Kopf.

Verlust des Bewußtseins. Unvollständige, vorübergehende Lähmung der rechten Hand. 8 Tage später Schwindel, neue Lähmung und epileptiforme Anfälle, in der rechten Hand beginnend, dann zu allgemeinen Krämpfen sich steigernd.

Latenz: 8 Tage. — Dauer: 1¾ Jahre. — Residuen am Schädel: Ja.

Operation: Trepanation (1889). In der Hirnrinde „ein Herd mit ockergelben Massen angefüllt". Keine Angabe über etwaige Exstirpation desselben.

Verlauf: Nach einer anfallfreien Zeit von 8 Mon. sind die Konvulsionen zurückgekehrt, aber seltener. Lähmung sehr gebessert.

Erfolg: Besserung. — Beobachtungszeit: 8 Mon.

Nr. 68. Derselbe. Ebenda. (Graf.) — Mann. — 45 Jahre. — Fall aus dem I. Stockwerk.

Epilepsie auf die linke untere Extremität beschränkt. Nachfolgende linksseitige Hemiplegie.

Latenz: 6 Jahre. — Dauer: 1 Jahr. — Residuen am Schädel: Nein.

Operation: Trepanation (Februar 1891). Gehirnsubstanz ein wenig hart, sonst nichts Pathologisches sichtbar.

Verlauf: Vorübergehende, vollkommene Hemiplegie. 3 Mon. nach der Operation sind die Anfälle noch nicht wieder aufgetreten.

Erfolg: Heilung. — Beobachtungszeit: 3 Mon.

Nr. 69. Derselbe. Ebenda. (Graf.) — Mann. — 47 Jahre. — Fall auf den Kopf als Kind.

Deformität des Schädels rechterseits. Krämpfe im linken Vorderarm, auf die ganze linke Körperseite übergehend. Leichte Hemiplegie.

Latenz: ? — Dauer: 14 Mon. — Residuen am Schädel: Ja.

Operation: Trepanation (Juni 1890). Der Parietallappen und die aufsteigende Stirnwindung teilweise zerstört durch einen Bluterguß.

Verlauf: Während einiger Monate anfallfrei, dann kehren leichte Anfälle zurück. Hemiplegie ein wenig gebessert.

Erfolg: Besserung. — Beobachtungszeit: ?

Nr. 70.* Clarke and Morton, Cases preventing symptoms of cerebral tumor. Brit. med. journ. 1895. I. S. 802. (Matthiolius.) — Mann. — 34 Jahre. — Fall aus 14 Fuß Höhe auf den Kopf mit 12 Jahren.

2 Stunden bewußtlos, 2 Wochen bettlägerig. 6 Wochen nach dem Tode einer Schwester, der ihn sehr erregte, wurde er 1892 plötzlich bewußtlos und bekam allgemeine Krämpfe. Während der nächsten Nacht 8 ähnliche Anfälle. Später gleichfalls einige. Gedächtnis und geistige Fähigkeiten nahmen ab. Am Schädel mehrere

Narben. Depression am Hinterkopf. Doppelseitige Neuritis optica. Kopfschmerzen. Nach Jodkali und Antipyrin etwas Besserung. Dann wieder Zunahme der Kopfschmerzen und allgemeine Krampfanfälle, zuweilen hochgradige rechtsseitige.

Latenz: 20 Jahre. — Dauer: 2 Jahre. — Residuen am Schädel: Ja.

Operation: Knochen um die Eminentia parietalis in 3 Stücken mit Trepan und Knochenzange entfernt. Dura etwas vorgewölbt, pulsiert. Drainage, Naht.

Verlauf: Nach 10 Tagen Operationswunde geheilt. Kopfschmerz nur noch gering. Sehkraft bessert sich. Neuritis optica geht zurück. Nach $1_2$ Jahr wieder 24 allgemeine Krämpfe an einem Tage, worauf die Sehkraft wieder abnimmt.

Erfolg: Vorübergehende Besserung. — Beobachtungszeit: $1_2$ Jahr.

Nr. 71.* M. C. Cosh. Surgic. treatment of epilepsy. Am. journ. of med. sciences. 1898. B. C. VI. S. 560. (Matthiolius.) — Mann. — 27 Jahre. — Leichte Fractura cranii durch Fall gegen einen Schirmständer.

Bei der Wiederaufnahme der Arbeit wurde er plötzlich bewußtlos und bekam einen epileptischen Anfall, 14 Tage danach einen gleichen, seitdem alle Monate 2 oder 3 Anfälle, die mehr oder weniger allgemeiner Natur sind, aber die linke Seite stärker befallen. Über dem rechten Seitenwandbein eine Narbe mit Depression.

Latenz: ? — Dauer: 1 Jahr. — Residuen am Schädel: Ja.

Operation: Über der Knochendepression halbkreisförmiger Lappen gebildet. Mittelst Trepan Knochenstück entfernt, dessen Unterfläche rauh und mit der Dura verwachsen ist. Knochenlücke erweitert. Dura verdickt. Pulsation abgeschwächt. Dura eröffnet. Drainage, Naht ohne Wiedereinsetzung der Knochenstücke.

Verlauf: 3 Stunden nach der Operation wieder leichter linksseitiger Anfall, glatte Wundheilung. Später keine Anfälle mehr.

Erfolg: Heilung. — Beobachtungszeit: 5 Jahre.

Nr. 72.* Derselbe. Ebenda. (Matthiolius.) — Weib. — 29 Jahre. — Fall von einer Treppe auf den Kopf.

Seit dem 12. Lebensjahr Ohnmachtsanfälle ohne Krämpfe. Nach dem Trauma Stupor und Lähmung des linken Armes. Etwas später traten geistige Störung und Krämpfe ein, die von Januar 1893 an unter Delirien zunahmen. Am Hinterhauptsbein rechts leichte Depression.

Latenz: Kurze Zeit. — Dauer: 3 Mon. — Residuen am Schädel: Ja.

Operation: Trepanation (Juli 1893) an Stelle der Depression. Verdickung der Dura. Für 48 Stunden seitliche Ventrikel drainiert.

Verlauf: Schrittweise Besserung; gelegentlich Krampfanfälle in Zwischenräumen von Jahren oder länger. Geistig klar.

Erfolg: Besserung. — Beobachtungszeit: Jahre.

Nr. 73.* Derselbe. Ebenda. (Matthiolius.) — Mann. — 25 Jahre. — Schlag mit einem Stock über den Kopf.

Mehrere Wochen nach dem Trauma erster Krampfanfall, dann etwa alle Monate ein solcher. Dieselben begannen mit widerlichem Gefühl im Kopf, dann Schrei, Fall zu Boden, mehr oder weniger allgemeine Krämpfe. Patient blieb eine Stunde lang bewußtlos. Das Gedächtnis nahm ab, der Patient wurde sehr reizbar. Narbe auf der rechten Seite des Kopfes 2 Zoll hinter der Eminentia frontalis.

Latenz: 1 Mon. — Dauer: 13 Jahre. — Residuen am Schädel: Nein.

Operation: Um Narbe Hautlappen gebildet, darunter Periostdepression, Periost sehr adhärent. An der Unterseite des austrepanierten Knochenstückes Leiste, Dura opak und verdickt, Pulsation schwach. Nach Öffnung der Dura Abfluß farbloser Flüssigkeit, worauf die Pulsation normal wird. Naht ohne Wiedereinlegen des Knochens.

Verlauf: Glatte Heilung der Wunde. 1893 4 Anfälle, 1894 2, 1895 2, 1896 1, dann keine.

Erfolg: Besserung. — Beobachtungszeit: 5 Jahre.

Nr. 74.* Derselbe. Ebenda. (Matthiolius.) — Mann. — 33 Jahre. — Von einer Maschine herumgeschleudert und gegen einen Balken geworfen.

Mäßiger Trinker. Nach dem Trauma soll am Kopf eine kleine Weichteilwunde gewesen sein, Knochen angeblich unverletzt. Vor 3 Jahren stellte sich Schwäche der Beine und nach einer Verletzung am Penis Krampfanfälle allgemeiner Natur in zunehmender Zahl ein. In der linken Occipitalgegend nahe der Parietalnaht Narbe mit leichter Knochendepression.

Latenz: 5 Jahre. — Dauer: 1 Mon. — Residuen am Schädel: Ja.

Operation: Hautlappen über der Narbe und der motorischen Region. Sehr hartes Knochenstück mit trichterförmiger Depression entfernt, nicht verwachsene Dura eröffnet. Pia ödematös, sonst nichts Abnormes. Naht ohne Wiedereinlegen des Knochens.

Verlauf: Am 28. I. (Operation am 21. I.) leichter Krampf im Gesicht und der rechten Hand. Nach Wiederaufnahme der Arbeit Anfälle stärker als zuvor.

Erfolg: Keiner. — Beobachtungszeit: - .

Nr. 75.* Derselbe. Ebenda. (Matthiolius.) — Mann. — 23 Jahre. — Fall von einer Treppe auf den Kopf im Alter von 8 Jahren.

2 Jahre darauf Krampfanfälle, die 8 Jahre lang häufig, aber leichterer Natur, waren, dann seltener, aber schwerer auftraten, von mehr oder weniger allgemeinem Charakter, zuweilen unter Bewußtseinsverlust. Am meisten markiert waren dieselben in der rechten Hand. Narbe 2 Zoll über der Nasenwurzel mit leichter Knochendepression.

Latenz: 2 Jahre. — Dauer: 13 Jahre. — Residuen am Schädel: Ja.

Operation: Durch T förmigen Lappen Depression bloßgelegt. Knochen an der Oberfläche rauh. Periost stark verwachsen. Knochen mit Trepan entfernt. Vielleicht etwas verdickte Dura mit Kreuzschnitt eröffnet. Gehirnpulsation und Oberfläche normal, nur Konsistenz vielleicht etwas weniger resistent. Probepunktion ergebnislos. Naht. Unterlegen einer Zelluloidplatte.

Verlauf: Glatte Wundheilung.

Erfolg: Zu kurz beobachtet. — Beobachtungszeit: Monate.

Nr. 76. Cuningham. New York med. journ. 1894. IX. S. 15. (Braun.) — Mann. — Verletzung der linken Seite des Kopfes im Jahre 1892.

Am 6. Tage wurde eine Operation wegen der Verletzung vorgenommen, da vollkommene Lähmung der rechten Seite und Aphasie eingetreten war. Während die Lähmung immer besser wurde, kehrten die Anfälle wieder. Die Anfälle begannen mit Prickeln und Starrheit der rechten Hand, der Daumen schlug sich ein, dann kamen Zuckungen des rechten Armes, der rechten Schulter, des Gesichts und der Augenlider; die Sprache ging verloren, während das Bewußtsein blieb. Zweimal wöchentlich Wiederholung der Anfälle.

Latenz: Wenige Tage. — Dauer: $1^1/_2$ Jahr. — Residuen am Schädel: ?

Operation: Nach der Trepanation wird die verdickt gefundene Dura geöffnet und teilweise entfernt.

Verlauf: Etwa 6 Mon. beobachtet. In dieser Zeit waren keine Krampfanfälle aufgetreten.

Erfolg: Heilung. — Beobachtungszeit: $^1/_2$ Jahr.

Nr. 77. Dana und Curtis. The Post Graduated. 1897. Vol. XI. S. 305. (Braun.) — Weib. — 17 Jahre. — Fall auf den Kopf im Alter von 6 Jahren.

Nach einigen Tagen Krämpfe. Allmähliche Entwicklung rechtsseitiger Krampfanfälle ohne Lähmung.

Latenz: 8 Tage. — Dauer: ca. 11 Jahre. — Residuen am Schädel: ?

Operation: Trepanation. Excision der motorischen Arm- und Handzentren.

Verlauf: Vorübergehende Hemiplegie und Hemianästhesie. Die epileptischen Anfälle blieben 2 Mon. aus, dann kehrten sie wieder.

Erfolg: Keiner. — Beobachtungszeit: ?

Nr. 78. Davy. Case of injury to soull. Trephining for epileptiform attaks. Death. Brain 1876, p. 74. (Graf.) — Mann. — 22 Jahre. — Vor 8 Wochen Verletzung des linken Scheitelbeines.

Parese des rechten Beines, geringe Schwäche des rechten Armes. Dazu kamen nach kurzer Zeit mehrfach wiederkehrende epileptiforme Anfälle, die stets vom rechten Bein ausgingen.

Latenz: 14 Tage. — Dauer: 6 Wochen. — Residuen am Schädel: Ja.

Operation: Trepanation. Entfernung mehrerer in das Gehirn eingedrungener Knochensplitter.

Verlauf: Exitus an Pleuropneumonie. Sektion: Zerstörung der Hirnrinde und der darunter liegenden Stabkranzfasern, im Bereich des oberen Teiles der linken, hinteren Zentralwindung.

Erfolg: Exitus. — Beobachtungszeit: —.

Nr. 79. Deaver and Lloyd. Internat. journ. of med. science. 1888, p. 447. (Graf.) — Mann. — 35 Jahre. — Im 15. Lebensjahr Schlag auf den Kopf.

Nach dem Trauma bewußtlos. Apoplektische Anfälle von folgendem Verlauf: Sensible Aura im linken Zeigefinger, dann Zittern des Fingers und Krämpfe im linken Arm und Facialis. Selten allgemeine Konvulsionen. 28 Anfälle täglich.

Latenz: 6 Jahre. — Dauer: ca. 14 Jahre (Braun). — Residuen am Schädel: ?

Operation: Trepanation (1888). Motorische Rindenzone freigelegt und Excision des Zentrums für Armbewegungen, welches mit Hilfe des Induktionsstromes gefunden wurde.

Verlauf: Anfälle treten 4 Mon. nach der Operation wieder auf.

Erfolg: Keiner. — Beobachtungszeit: ?

Nr. 80. Décressac. Contribution à l'étude de la chirurgie du cerveau. Thèse de Paris 1890. S. 90. (Graf.) — Mann. — 48 Jahre. — Sturz auf den Kopf.

Epileptische Anfälle beginnen im linken Fuß mit klonischen Zuckungen, verbreiten sich dann auf linkes Bein, Arm, Hals und Gesicht; geringe Bewußtseinsstörung. Über dem rechten Scheitelbein nachweisbare Hyperostose.

Latenz: ca. 14½ Jahre. — Dauer: 8 Mon. — Residuen am Schädel: Ja.

Operation: Trepanation (Larger) an mehreren Stellen, über dem rechten Os parietale. Diffuse Verdickung der Schädelknochen. Tabula interna ist der Dura adhärent. Letztere wird nicht eröffnet.

Verlauf: 4 Mon. nach der Operation erneutes Auftreten der Anfälle in der früheren Weise.

Erfolg: Keiner. — Beobachtungszeit: 4 Mon.

Nr. 81. Derselbe. Ebenda. S. 176. (Graf.) — Mann. — 16 Jahre. — Splitterfraktur des rechten Os parietale durch Fall vor 10 Jahren.

8 Tage Bewußtlosigkeit. Die Konvulsionen fangen im linken Arm und Bein an, es folgen Zuckungen in der linken Gesichtshälfte und Drehen des Kopfes und der Augen nach links. Dauer einige Sekunden.

Latenz: 8 Jahre. — Dauer: 2 Jahre. — Residuen am Schädel: Ja.

Operation: Trepanation (Péan 1889) über der Stelle der Depression. Abtragung der Knochenränder. Incision der Dura. Gehirnoberfläche normal.

Verlauf: Heilung ohne Komplikationen. Anfälle sind ausgeblieben.

Erfolg: Heilung. — Beobachtungszeit: Weniger als 1 Jahr.

Nr. 82. Delagénière. Nouveau traitement de l'épilepsie. Archiv prov. de chirurg. 1904. — Mann. — 54 Jahre. — Sturz auf den Kopf im Jahre 1878.

Erster leichter Anfall im Jahre 1894. Anfalle kehren in verschiedenen Zwischenräumen wieder. 1901 hatte er 2 viel schwerere Anfälle. Den Anfällen geht eine Aura voraus, die späteren sind mit Bewußtseinsverlust verbunden. Nach einem Anfall auf der Straße wird er in die Klinik eingeliefert. Äußert dort Suicidgedanken.

Latenz: 16 Jahre. — Dauer: 8 Jahre. — Residuen am Schädel: ?

Operation: Trepanation (März 1902) über dem Sulcus Rolandi. Kreuzschnitt durch die Dura. Keine Hirnpulsation. Bei Erweiterung der Knochenlücke wird der Sinus longitudinalis verletzt. Starke Blutung, die auf Tamponade steht.

Verlauf: Wundheilung gut. Patient fühlt sich körperlich und geistig wohl. Hat seine Suicidgedanken aufgegeben. Keine Anfälle mehr.

Erfolg: Heilung. — Beobachtungszeit: 2 Jahre.

Nr. 83. Delbet. Nach Nast-Kolb. Deutsche Zeitschr. f. Chir. Bd. 74, S. 409. — Mann. — 32 Jahre. — Kopfverletzung im Alter von 13 Jahren.

Nach mehreren Jahren die ersten Anfälle. Seit Juni 1903 häufige Anfälle. Beginnend in der rechten Hand. Lähmung der rechten Extremitäten.

Latenz: 4 Jahre. — Dauer: ? — Residuen am Schädel: ?

Operation: Trepanation. Entfernung eines in der Pia gelegenen markstückgroßen grauen Herdes.

Verlauf: ?

Erfolg: Heilung. — Beobachtungszeit: 3 Mon.

Nr. 84. Demons. Bulletin et mémoire de la société de chirurgie T. IX, S. 472 u. I. Congrès franç. de chirurg. 1885, S. 308. (Graf.)

Mann. — Schwerer Fall auf den Kopf.

Gehirnerschütterung und nachfolgende Lähmung der linken oberen und rechten unteren Extremität. Nach einigen Jahren treten epileptische Krämpfe auf, die auf den Facialis und die linke Körperseite beschränkt sind. Hemiplegia sinistra.

Latenz: 2 Jahre. — Dauer: ? — Residuen am Schädel: Ja.

Operation: Trepanation (April 1883) über der rechten motorischen Zone. Dort besteht eine Fraktur, unter ihr ein meningo-

encephalitischer Herd. In der Arachnoidea eine Cyste, die entfernt wird.

Verlauf: Einige Stunden nach der Operation ein leichter Anfall, später keine Anfälle mehr. Patient kann seinem Beruf als Mechaniker nachgehen.

Erfolg: Heilung. — Beobachtungszeit: 23 Mon.

Nr. 85. Diller. Some observations on intercron. injuries. Pittsb. med. Rev. Nov. 1892. (Graf.) — Mädchen. — 11 Jahre. — Fall im Alter von 6 Monaten.

Darauf Konvulsionen und Hemiplegia sinistra. Seit 4 Jahren Krämpfe, beginnend im linken Arm, übergreifend auf Gesicht und Bein. Bewußtlosigkeit.

Latenz: 6½ Jahre. — Dauer: 4 Jahre. — Residuen am Schädel: Ja.

Operation: Trepanation (1891). Knochenfissur über der rechten motorischen Zone. Eine subkortikale Cyste wird entleert und drainiert.

Verlauf: Drainage der Cyste 40 Tage lang. Es tritt eine Infektion hinzu, die den Tod der Patientin 43 Tage p. op. an Meningitis herbeiführt.

Erfolg: Exitus. — Beobachtungszeit: —.

Nr. 86. Djemil Bey. Sur un cas d'épilepsie Jacksonnienne d'origine traumatique. Ref. Revue de Chirurg. 1894, S. 921. (Graf.) — Mann. — 30 Jahre. — 1890 Fractura cranii nach Hieb mit einem Yatagan.

12 stündige Bewußtlosigkeit mit Hemiplegia sinistra. Nach 8 Mon. erster Anfall, in der linken großen Zehe beginnend, sich verbreitend auf Arm und Bein und mit allgemeinen Konvulsionen endigend. 6—7 Anfälle täglich.

Latenz: 8 Mon. — Dauer: 6 Mon. — Residuen am Schädel: Ja.

Operation: Trepanation (1891). Entfernung eines Knochensplitters, der in der Gegend des Zentrums für das linke Bein tief in die Gehirnsubstanz eingedrungen war. Vor ihm ein kleiner Abszeß

Verlauf: Noch mehrmalige Anfälle. Später erfolgt vollkommene Heilung.

Erfolg: Heilung. — Beobachtungszeit: 3 Jahre.

Nr. 87. Mc. Donald. Nach Schär. Inaug.-Diss. Berlin 1899. — Mann. — 26 Jahre. — Schädeldepression.

Als Folge trat Manie und allgemeine Konvulsionen ein.

Latenz: ? — Dauer: ? — Residuen am Schädel: Ja.

Operation: Deprimiertes Knochenstück verdickt, rauh und mit der Dura verwachsen. Entfernung desselben.

Verlauf: Keine epileptischen Anfälle mehr. Manie verschwindet allmählich.

Erfolg: Heilung. — Beobachtungszeit: 7 Mon.

Nr. 88. Donath. Kraniektomie bei Epilepsie verschiedenen

Ursprungs. Wien. klin. Wochenschr. 1903. — Mann. — 51 Jahre. — Fall mit dem Kopf auf einen Mühltrichter.

Bewußtlosigkeit. Keine äußere Wunde. Nach einigen Tagen entleert sich an der Stelle der Verletzung Eiter und im Laufe der Zeit einige Knochensplitter. Heftiger Kopfschmerz und Sprachstörung. Mehrere Jahre später Krampfanfälle mit Bewußtseinsverlust. Der Kopf wurde nach links gedreht, dann traten heftige Zuckungen in den Gliedmaßen auf. Die Anfälle werden immer heftiger. Geistiger Rückgang.

Latenz: 4 Jahre. — Dauer: ca. 7 Mon. — Residuen am Schädel: Ja.

Operation: Trepanation (Polya 1902). Knochen verdünnt. Dura und Pia mit der Hirnsubstanz verwachsen. Letztere ist verdickt. Kein Eiter. Schließung der Wunde ohne Wiedereinsetzung des ausgemeißelten Knochenstückes.

Verlauf: Wundheilung gut. Krämpfe treten noch 3 mal auf, dann keine mehr. Psychische Besserung. Besserung der Aphasie und Hemiplegie.

Erfolg: Heilung. — Beobachtungszeit: ca. $^1/_2$ Jahr.

Nr. 89. Dringwater. A case of Jacksonnian epilepsy cured by operation. Brit. med. journ. 20 Jan. 1900. Nach Cluß, Bruns' Beitr. Bd. 66, S. 238. — Mann. — 38 Jahre. — Schädelbruch.

Seit dem Trauma leidet Patient an heftigen Schmerzen an der linken Schläfe. Auch sind heftige Krampfanfälle bei ihm aufgetreten, die hauptsächlich den rechten Arm betrafen, verbunden mit Bewußtlosigkeit. März 1895 bleibt nach einem Anfall völlige Lähmung des rechten Armes zurück. Sie hält 3 Wochen an. Die Kopfschmerzen nehmen an Häufigkeit zu. Geistiger Verfall.

Latenz: ? — Dauer: ca. 1 Jahr. — Residuen am Schädel: ?

Operation: Trepanation (1895). Es fand sich neben einer Hautnarbe ein alter zirkulärer Bruch der Tabula externa sowie Zeichen einer abgelaufenen Entzündung. Dura intakt.

Verlauf. Sofort nach der Operation besserte sich die Gebrauchsfähigkeit des rechten Armes. Es traten einige mildere Krampfanfälle auf. Dann keine Anfälle mehr.

Erfolg: Heilung. — Beobachtungszeit: 4 Jahre.

Nr. 90. Duflocq. L'épilepsie partielle d'origine sous corticale. Revue de méd. 1891. S. 102. (Graf.) — Mann. — 47 Jahre. — Fall auf den Kopf vor 20 Jahren.

Krämpfe, die im linken Mundwinkel beginnen und sich über die ganze linke Körperseite ausbreiten. Nach den Anfällen leichte Parese im Gebiet des linken Facialis. Mehrere Anfälle am Tage.

Latenz: 20 Jahre — Dauer: 8 Tage. — Residuen am Schädel: Nein.

Operation: Trepanation (1889) durch Championnière.

Freilegung der rechten motorischen Zone. Incision der Dura. Nichts Abnormes gefunden.

Verlauf: Wenige Stunden p. op. Exitus. Autopsie: Nußgroße hämorrhagische Cyste mit Detritusmassen angefüllt, sitzt im unteren Abschnitt der vorderen Zentralwindung.

Erfolg: Exitus. — Beobachtungszeit: —.

Nr. 91. Durante. Craniotomia per epilepsia traumatica. Guarigione Bulletin della r. academ. med. di Roma 1892. 28. II. (Graf.) — Mann. — 22 Jahre. — Säbelhieb über das linke Scheitelbein vor etwa einem Jahr.

In der Nacht nach dem Trauma trat ein sich 4 mal wiederholender epileptischer Anfall, die rechte Gesichtshälfte und den rechten Arm befallend, auf. Rasche Heilung der Verletzung. 5 Mon. kein Anfall, dann Wiederauftreten häufiger Anfälle.

Latenz: 5 Mon. — Dauer: 7 Mon. — Residuen am Schädel: Ja.

Operation: Trepanation. Dura verdickt und ausgedehnt mit dem Knochen verwachsen. Unter einem kleinen Knochendefekt fehlt die Dura. Das Gehirn zeigt hier einen nußgroßen, mit trüber Flüssigkeit gefüllten Defekt, in dem mehrere Knochensplitter liegen.

Verlauf: Nach einem Monat geheilt entlassen. Bis dahin keine Krämpfe.

Erfolg: Heilung. — Beobachtungszeit: 1 Mon.

Nr. 92. v. Eiselsberg, Zur Behandlung von erworbenen Schädelknochendefekten. Arch. f. klin. Chir. 1895. Bd. 50. (Graf.) — Mann. — 23 Jahre. — Wunde über dem rechten Scheitelbein durch Fall aus 4 m Höhe auf den Kopf im 11. Lebensjahre.

Nach wenigen Stunden epileptischer Anfall. Die Wunde heilte ohne Behandlung, die epileptischen Anfälle blieben. 10 Jahre nach dem Unfall erste Trepanation, die ½ jähriges, fast völliges Sistieren der Anfälle zur Folge hatte. Dann infolge eines neuen Traumas Wiederauftreten derselben. Sie beginnen regelmäßig im linken Oberarm. Es folgen Bewußtlosigkeit und allgemeine Krämpfe.

Latenz: Wenige Stunden. — Dauer: 13 Jahre. — Residuen am Schädel: ?

Operation: Excision der Narbe über dem Defekt und Deckung der Knochenlücke durch einen gestielten Lappen nach Müller-König.

Verlauf: In den nächsten Tagen einige epileptische Anfälle. In den nächstfolgenden Wochen keine Anfälle mehr.

Erfolg: Heilung. — Beobachtungszeit: 2 Mon.

Nr. 93.* Derselbe. Ebenda. (Matthiolius.) — Mann. — 20 Jahre. — Mit 6 Jahren Messerstich in die Stirn.

Die Wunde eiterte lange Zeit. Kurze Zeit darauf stellten sich Krampfanfälle typisch allgemeiner Natur mit Bewußtseinsverlust ein, die an Zahl und Ausdehnung sehr zunahmen. An der rechten

Stirnhälfte 3 cm neben der Medianlinie Knochendefekt von Zweimarkstückgröße, der von dünner Haut überdeckt ist.

Latenz: ? — Dauer: ? — Residuen am Schädel: Ja.

Operation: 1. Narbe excidiert. Knochenwand abgetragen. Duraschwiele entfernt, Cyste entleert, Fistel nach rechtem Seitenventrikel. Tamponade. Verband. 2. Knochenverschluß der Lücke durch Müller-Königschen Lappen.

Verlauf: 1. Reaktionslose Wundheilung. In 6 Wochen zwei Anfälle. 2. Wundheilung reaktionslos. Anfälle seltener. Später Anfälle wie zuvor. Starb nach $2^1/_2$ Jahren an Tuberkulose.

Erfolg: Keiner. — Beobachtungszeit: $2^1/_2$ Jahre.

Nr. 94.* Derselbe. Ebenda. (Matthiolius.) — Mann. — 17 Jahre. — Hufschlag gegen das Stirnbein rechts im 5. Lebensjahr.

Viele Jahre später Anfälle von allgemeiner Epilepsie, die sich immer häufiger wiederholten. Über dem Stirnbein rechts Narbe mit Knochendepression.

Latenz: 9 Jahre. — Dauer: 4 Jahre. — Residuen am Schädel: Ja.

Operation: 1. Hautnarbe excidiert. Knochendepression mit Hammer und Meißel entfernt. Dura incidiert, erfolgloser Probeeinschnitt in das Gehirn. Tamponade. Verband. 2. Müller-Königsche Plastik. Haut-Periost-Knochenlappen in den Defekt gebracht.

Verlauf: 1. Wundverlauf reaktionslos. Anfangs anfallfrei, dann wieder Anfälle in der alten Weise. 2. Wundheilung reaktionslos. 2 Anfälle, weiteres Schicksal unbekannt.

Erfolg: ? — Beobachtungszeit: 3 Wochen.

Nr. 95.* Derselbe. Ebenda. (Matthiolius.) — Mann. — 40 Jahre. — Mit 34 Jahren komplizierte Schädelfraktur durch Hufschlag gegen die Stirn links.

1 Jahr darauf und von da ab jährlich 3—4 mal Anfälle typisch-epileptischer Natur. Keine Sensibilitäts- und Motilitätsstörungen, keine Herdsymptome. Über dem linken Stirnbeinhöcker strahlige verwachsene Narbe, in deren Mitte seichte Knochendepression.

Latenz: 1 Jahr. — Dauer: 5 Jahre. — Residuen am Schädel: Ja.

Operation: Hautnarbe umschnitten, Knochendepression mit Trepan und Meißel entfernt, Dura incidiert. Einlegen einer Zelluloidplatte, Naht.

Verlauf: Wundheilung sonst ungestört, nur schwere epileptische Anfälle. Platte samt einem Bluterguß darunter entfernt, dann wieder eingesetzt. Anfälle kehrten nach 4 Wochen wieder, aber leichter und seltener als zuvor.

Erfolg: Besserung. — Beobachtungszeit: 3 Jahre. (Sommer 1894 gestorben.)

Nr. 96. Eskridge. The med. News Philadelphia 1894, S. 395. (Graf.) — Weib. — 33 Jahre. — Schädeltrauma im Alter von 5 Jahren.

Krämpfe beginnen in der rechten Hand. Brompräparate sind erfolglos.

Latenz: 10 Jahre. — Dauer: 18 Jahre. — Residuen am Schädel: ?

Operation: Trepanation (1894). Exstirpation des Zentrums für Flexion des Daumens und Zeigefingers der rechten Hand (auf elektrischem Wege bestimmt).

Verlauf: Vorübergehende Lähmung der Finger und des ganzen Armes. Bezüglich der Anfälle wurde Besserung erzielt durch Bromgaben.

Erfolg: Besserung. — Beobachtungszeit: 2 Mon.

Nr. 97. Derselbe. Ebenda. (Braun.) — Mann. — 29 Jahre. — April 1890 Depressionsfraktur des rechten Scheitelbeines.

Depression, die durch Operation gehoben wurde. November 1890 erster epileptischer Anfall. Derselbe begann mit Schwindel und Flimmern vor den Augen, Einschlagen des linken Daumens in die Hand, dann folgten die Flexoren dieser Hand, dann Ellenbogengelenk, nachher linkes Bein, dann die Muskeln der rechten Gesichtsseite. Anfall dauerte 1—2 Minuten.

Latenz: 7 Mon. — Dauer: 17 Mon. — Residuen am Schädel: Ja.

Operation: Parkhill trepanierte an der größten Depression, die über dem unteren Teil des mittleren Drittels des Sulcus Rolandi lag. Knochen glatt, zeigte an der Lamina interna eine geringere Depression als an der Externa. An dem Gehirn keine Veränderungen. Die motorischen Zentren sollten später entfernt werden, wenn keine Heilung der Anfälle erfolgen sollte.

Verlauf: In der ersten Woche nach der Operation ein Anfall, 1 Mon. später ein zweiter, dann wiederholen sie sich alle 2 bis 3 Mon., aber immer schwächer. Nach einem Bericht von Dr. Ketly vom 21. V. 1894 (also 2 Jahre 8½ Mon. p. op.) war der Kranke als Minenarbeiter tätig, hatte 2 Wochen vorher nach 6monatlicher Pause wieder einen Anfall gehabt.

Erfolg: Besserung. — Beobachtungszeit: 2¾ Jahre.

Nr. 98. Farkas. Nach Nast-Kolb. Deutsche Zeitschr. f. Chir., Bd. 74, S. 409. — Mann. — 19 Jahre. — Fall ohne sichtbare Verletzung.

3 Wochen nach dem Trauma Konvulsionen. Diagnose schwankt zwischen Hysterie und Epilepsie. Mai 1900 wurde am linken Scheitelbein eine Stelle gefunden, deren Drücken einen Anfall hervorrief.

Latenz: 3 Wochen. — Dauer: ? — Residuen am Schädel: Nein.

Operation: Trepanation, alle Gewebe normal.

Verlauf: 3½ Jahre anfallfrei.

Erfolg: Heilung. — Beobachtungszeit: 3½ Jahre.

Nr. 99. Ferrier. Nach D'Antona. (Graf.) — Mann. — 22 Jahre. — Trauma im Alter von 15 Jahren.

Trauma gibt die Veranlassung zu epileptischen Anfällen, die im rechten Bein beginnen. Unvollständige Paralyse des Gliedes.

Latenz: ? — Dauer: ? — Residuen am Schädel: Ja.

Operation: Trepanation. Ausschneidung einer Rindennarbe, Entfernung eines Knochenfragmentes, welches in den hinteren Teil der oberen Frontalwindung eingedrungen war.

Verlauf: Postoperative Lähmung der Finger der rechten Hand, die zurückgeht. Anfälle kehren nicht wieder.

Erfolg: Heilung. — Beobachtungszeit: ?

Nr. 100. Derselbe. Nach Schär. Inaug.-Diss. Berlin 1899. — Depressionsfraktur des Schädels.

Jacksonsche Epilepsie mit Hemiplegie.

Latenz: ? — Dauer: 7 Jahre. — Residuen am Schädel: Ja.

Operation: Knochen im Bereich der Depression aufs Dreifache verdickt. Depression behoben. Dura normal, wird nicht eröffnet.

Verlauf: Völlige Wiederherstellung des Armes. Keine Anfälle mehr.

Erfolg: Heilung. — Beobachtungszeit: $1^1/_2$ Jahre.

Nr. 101. Fink. Prager med. Wochenschr. (Graf.) — Mann. — Komplizierte Fraktur des rechten Os parietale.

1891 Beginn epileptischer Konvulsionen, die in der linken Gesichtshälfte ihren Ausgang nehmen, auf den linken Arm und linkes Bein übergehen und mit allgemeinen Krämpfen endigen. In einem Knochendefekt des rechten Scheitelbeins ist Hirnpulsation fühlbar.

Latenz: 10 Jahre. — Dauer: Kurze Zeit. — Residuen am Schädel: Ja.

Operation: Trepanation (1891). Umschneiden der Ränder des Knochendefekts. Excision einer bis in die Hirnrinde reichenden Narbe, welche eine nußgroße Cyste mit gallertigem Inhalt einschließt.

Verlauf: Vorübergehende linksseitige Hemiplegie. Am zehnten Tage bei Entfernung des Tampons einige klonische Zuckungen, die sich noch einige Male wiederholten. Anfälle kehrten nicht wieder.

Erfolg: Heilung. — Beobachtungszeit: wenige Monate.

Nr. 102. Finke. Epileptiforme Krämpfe und Lähmung aus traumatischer Ursache usw. Deutsche med. Wochenschr. 1896, Nr. 33.

Mann. — 27 Jahre. — Komplizierte Splitterfraktur des Schädels an der rechten vorderen Seite.

Im Laufe der Zeit Ausstoßung zahlreicher Sequester. 4 Wochen p. t. Lähmungserscheinungen im linken Arm und Bein. Epileptische Anfälle auf die linke Seite beschränkt, meist mit Bewußtlosigkeit einhergehend.

Latenz: ? — Dauer: 4 Mon. — Residuen am Schädel: Ja.

Operation: Oktober 1885 erste Trepanation. Excision der Narbe. Haselnußgroßer Erweichungsherd in der Hirnrinde. (Ok-

tober 1889.) Innerhalb 14 Tagen 3 weitere Operationen. Die beiden ersteren über der Narbe, die letzte legt die rechte motorische Zone frei, ohne hier Abnormitäten zu finden. Bei der zweiten Operation Incision einer Cyste in der Dura, bei der dritten Operation Abtragung eines kleinen Knochenstückes am Rande des Defekts.

Verlauf: Nach der ersten Operation kehrten die Krämpfe nach monatelangem Intervall zurück, es stellte sich linksseitige Hemiplegie ein. Nach der zweiten und dritten Operation ebenfalls Rezidive. Erst die vierte Operation hatte Erfolg: Nach 3 Tagen begann die Parese zurückzugehen und war nach 8 Tagen ganz behoben. 4 Jahre p. op. hat Patient noch einige Male leichte Anfälle gehabt, ist sonst vollkommen gesund.

Erfolg: Besserung. — Beobachtungszeit: 4 Jahre.

Nr. 103. Fischer. Verhandl. d. deutsch. Gesellsch. f. Chir. 1888, S. 22. (Graf.) — Mann. — 47 Jahre. — Depressionsfraktur durch Spatenhieb auf den Kopf.

Sofortige Bewußtlosigkeit, linksseitige Lähmung. Durch die Trepanation werden einzelne eingedrückte Knochenteile entfernt. Nach 6 Wochen mit leichter linksseitiger Parese entlassen. Damals schon erster epileptischer Insult. Derselbe beginnt in dem paretischen linken Arm, geht auf die Gesichtsmuskeln, das linke Bein und schließlich auf die rechte Seite von unten nach oben über. Seitdem Zunahme der Häufigkeit der Anfälle: 6—12 täglich.

Latenz: 6 Wochen. — Dauer: ca. 6 Jahre. — Residuen am Schädel: Ja.

Operation: Trepanation (1887). Lamina vitrea war nach innen eingebrochen und drückte auf die Dura. Abtragung der deprimierten Knochenpartie.

Verlauf: Heilung p. p. Anfälle haben sich nicht wieder eingestellt.

Erfolg: Heilung. — Beobachtungszeit: 5½ Mon.

Nr. 104. Kendal-Franks. Nach Schär. Inaug.-Diss. Berlin 1899. — Mann. — 25 Jahre. — Depression des Parietale.

Epilepsie vom Jacksonschen Typus.

Latenz: ? — Dauer: ? — Residuen am Schädel: Ja.

Operation: Trepanation an Stelle der Depression. Hier findet sich eine baumnußgroße Cyste, die entleert und drainiert wird.

Verlauf: Keine Anfälle mehr.

Erfolg: Heilung. — Beobachtungszeit: 1 Mon.

Nr. 105. Freeman. 2 cases of trephining for traumatic epilepsy with remarks. Med. Record 1895, 3. Aug. (Graf.)

Krämpfe begannen im rechten Arm. Links Lähmung.

Latenz: ? — Dauer: ? — Residuen am Schädel: ?

Operation: Trepanation über den beiden Zentralfurchen.

Links wurde nichts, rechts in der Tiefe eine Cyste gefunden, die entleert und drainiert wurde.

Verlauf: Nach 9 Mon. noch bedeutende Besserung. Nach 1½ Jahren war der frühere Zustand wieder da.

Erfolg: Vorüberg. Besserung. — Beobachtungszeit: 1½ Jahre.

Nr. 106. Friedrich. Arch. f. klin. Chir. Bd. 77. — Mann. — 30 Jahre. — Fall mit dem Kopf auf Parkettboden.

Unmittelbare Folgen des Traumas unbekannt. Nach 3 Jahren leichte Anfälle, die sich häufig wiederholten. Vom 15. Lebensjahre ab Anfälle stärker. Nach überstandenem Typhus Häufung der Anfälle, alle 2—3 Wochen, meist nachts, halbseitig mit Bewußtseinsstörungen.

Latenz: 3 Jahre. — Dauer: 25 Jahre. — Residuen am Schädel: Ja.

Operation: Trepanation. Das deprimierte Knochenstück beseitigt. Dura in der Ausdehnung von 3:4 cm abgetragen. Weichteillappen wieder eingenäht.

Verlauf: Nur noch leichte Anfälle, und zwar nur noch nachts. Zwischenräume zwischen den Anfällen größer. Bewußtsein schwindet nicht immer.

Erfolg: Besserung. — Beobachtungszeit: 6 Jahre.

Nr. 107.* Derselbe. Ebenda. — Mann. — 28 Jahre. — Fall aus 25 m Höhe auf den Kopf.

Nach dem Trauma nicht bewußtlos. 3 Jahre später alle 3 bis 4 Wochen vorübergehende Absencen, in denen er zwecklose Handlungen, von denen er nachher nichts wußte, vollführte. Im 13. Lebensjahr erster starker Anfall. Dann häuften sich die Anfälle. Seit dem 16. Lebensjahr traten sie in regelmäßigen Intervallen auf. 1893 Lösung und Excision der mit dem Knochen verwachsenen Narbe, ohne Erfolg. Häufung der Anfälle, die jetzt das Bild des „grand mal" bieten.

Latenz: 3 Jahre. — Dauer: 18 Jahre. — Residuen am Schädel: Ja.

Operation: Trepanation links. Abtragung der Depressionsstelle. Abtragung der Dura in einer Ausdehnung von 3½:4 cm. Allseitige Einnähung des Hautperiostlappens.

Verlauf: Anfälle setzten 8 Wochen aus. Dann Pausen größer, Anfälle leichter, weniger Allgemeinerscheinungen. Im nächsten Jahre nahmen sie den alten Typus wieder an, waren aber meist leicht. Unter dem Einfluß einer bestehenden Lungen- und Darmtuberkulose nahmen die Anfälle zu. Dieser Erkrankung erlag der Patient 3 Jahre nach der Operation.

Erfolg: Vorübergehende Besserung. — Beobachtungszeit: 3 Jahre.

Nr. 108. Derselbe. Ebenda. — Mann. — 25 Jahre. — Steinwurf gegen die rechte Kopfseite.

Im 11. Lebensjahr erster Anfall mit mehrstündlicher Bewußtlosigkeit. Der Zustand verschlimmert sich durch allmähliches Ein-

treten einer Idiotie. Aurasymptome deuten auf das Zentrum des rechten Armes. Trauma hat aber rechts stattgefunden. Dauer des Anfalles 18 Minuten. Intervall 14 Tage.

Latenz: 1 Jahr. — Dauer: 14 Jahre. — Residuen am Schädel: Ja.

Operation: Trepanation. Verletztes Knochenstück entfernt. Cranium ist verdickt und sklerotisch. Dura zeigt zwei gelbgeflammte Herde und ist von sehr wechselnder Konsistenz. Während der Ausschneidung der Dura auf 3:4 cm Beugespasmus der linken Hand und Finger. Annähung des Hautperiostlappens.

Verlauf: P. op. einmal im Anschluß an eine körperliche und geistige Anstrengung ein Dämmerzustand, sonst dauernd anfallfrei. Sein geistiger Zustand ist ebenfalls gebessert.

Erfolg: Heilung. — Beobachtungszeit: 5 Jahre.

Nr. 109. Derselbe. Ebenda. — Mann. — 16 Jahre. — Stoß des Kopfes gegen eine Hängelampe.

1 Jahr nach dem Trauma schreckhafte Träume, aus denen er emporfuhr. Aus dem Bett genommen erkannte er niemand. Zustand dauert eine Viertelstunde. (Epilepsia nocturna?) Im 5. Jahre Zuckungen im Gesicht und Verdrehen des Kopfes nach links, hörte dann auf zu sprechen, antwortete auch nicht. Seit dem 11. Jahre auch Umfallen und Zuckungen. Anfälle alle 8 Tage, in der letzten Zeit täglich bis zu 6 Anfällen am Tage. Nach großen Anfällen Druckempfindlichkeit der Narbe gesteigert.

Latenz: 1 bzw. 3 Jahre. — Dauer: 11 Jahre. — Residuen am Schädel: Ja.

Operation: Hautperiostlappen links. Trepanation. Dura in Ausdehnung von $5^1/_4 : 6^1/_4$ cm entfernt. Wegen Blutung Tamponade zwischen Schädel und Hirn.

Verlauf: Wunde heilt p. p. Eine Stunde p. op. epileptischer Anfall. In der folgenden Nacht 7 Anfälle. Sprachstörung. Die Anfälle nehmen dann an Häufigkeit ab, so daß Patient bei seiner Entlassung 7 Wochen anfallfrei gewesen war. Nach $3^1/_2$ Jahren läßt sich ein Intelligenzverlust feststellen. Die Anfälle nehmen an Häufigkeit zu. Später häufig comatöse Zustände und Wahnvorstellungen. Zunehmende Verblödung. Exitus an Phthisis pulm.

Erfolg: Vorübergehende Besserung. — Beobachtungszeit: 5 Jahre.

Nr. 110. Derselbe. Ebenda. — Weib. — 17 Jahre. — Aufschlagen der Kurbel eines Schlagbaums auf die rechte Stirnseite.

Patient fällt nach einer Anstrengung plötzlich unter den Tisch, war steif, ohne Zuckungen. Nach $^1/_4$ Stunde Rückkehr des Bewußtseins. Nächster Anfall nach 14 Tagen, dann an einem Tage 3 mal hintereinander. Dann Zwischenräume von 8—14 Tagen bis 3 oder 4 Wochen. Durch ärztliche Behandlung nicht beeinflußt. Später auf längere Zeit Aufhören der Anfälle, dann Wiederauftreten derselben, zuletzt wöchentlich. Anfälle bestehen in Umfallen und allgemeinen

Zuckungen, nicht ausgesprochen halbseitig, Cyanose, Blässe des Gesichts und Amnesie. Im Schlaf bisweilen Zuckungen im linken Arm.

Latenz: 2 Jahre. — Dauer: 6 Jahre. — Residuen am Schädel: Ja.

Operation: Excision der Weichteilknochennarbe, ohne Excision der Dura. Entfernung des deprimierten Knochens in einer Ausdehnung von 3 cm Durchmesser. Dura nicht angewachsen, makroskopisch nicht verändert.

Verlauf: Bis zur Entlassung kein Anfall (42 Tage). Im nächsten Monat sollen Anfälle wiedergekehrt sein. Im weiteren Verlauf ab und zu, aber viel seltener Anfälle. Weitere Beobachtungen fehlen.

Erfolg: Besserung. — Beobachtungszeit: ?

Nr. 111. Fürstner. Nach Schär. Inaug.-Diss. Berlin 1899. — 11 Jahre. — Depressionsfraktur des Schädels.

2 tägige Bewußtlosigkeit. Jacksonsche Epilepsie mit vorwiegend psychischer Degeneration.

Latenz: ? — Dauer: 2 Jahre. — Residuen am Schädel: Ja.

Operation: An der Depression und Umgebung ist der Knochen sehr verdickt und hart. Verwachsungen der Dura, sonst keine Veränderungen.

Verlauf: Rasche psychische Besserung. Keine Zuckungen mehr. Berichte günstig, noch nach 10 Wochen.

Erfolg: Heilung. — Beobachtungszeit: 10 Wochen.

Nr. 112. Galvani. Gazette médicale de Paris 1888, Nr. 52. (Graf.) — Mann. — 22 Jahre. — Verletzung durch Fall eines Steines aus großer Höhe gegen den Schädel.

Es folgte Infektion der Wunde, Hemiplegia dextra und epileptische Anfälle rechterseits. Nach 7 Tagen gingen Lähmung und Krämpfe zurück. Während der folgenden 2 Jahre heftige Kopfschmerzen über der Narbe und Schwäche der rechten Extremitäten. Dann Wiederauftreten der Konvulsionen (rechtsseitig). Depression des linken Os parietale.

Latenz: 2 Jahre. — Dauer: 2 Jahre. — Residuen am Schädel: ?

Operation: Trepanation. In der Umgebung der Narbe ist die Dura mater mit dem Knochen fest verwachsen. Lösung der Adhäsionen.

Verlauf: Am Tage nach der Operation zwei leichte Anfälle. Während der folgenden 6 Monate keine Krämpfe mehr.

Erfolg: Heilung. — Beobachtungszeit: 6 Mon.

Nr. 113. Gerster und Sachs. The American journ. of med. sciences 1892. (Graf.) — Knabe. — 6 Jahre. — Commotio cerebri im Alter von 10 Monaten.

Bei dem 5½ jährigen Kinde treten rechtsseitige Konvulsionen mit nachfolgender Hemiplegie und Athetosebewegungen auf.

Latenz: Fast 5 Jahre. — Dauer: ca. ½ Jahr. — Residuen am Schädel: Nein.

Operation: Trepanation (1890). Über dem freigelegten Zentrum für Bewegungen des rechten Armes erscheint die Dura verdickt, sonst keinerlei Abnormitäten.

Verlauf: Februar bis Mai 1891 mehrere leichte Anfälle, dann anfallfrei bis August 1895. Befindet sich in einer Anstalt für schwachsinnige Kinder.

Erfolg: Heilung der Krämpfe. Psyche nicht gebessert. — Beobachtungszeit: 5 Jahre.

Nr. 114. Dieselben. Ebenda. (Graf.) — Mann. — 16 Jahre. — Fall auf den Kopf im Alter von 18 Mon.

Epileptische Anfälle in verschiedenen Intervallen, auf der linken Seite beginnend, dann allgemein werdend.

Latenz: Sehr kurz. — Dauer: 14½ Jahre. — Residuen am Schädel: ?

Operation: Trepanation (1891). Rechte motorische Zone freigelegt. Dura nicht eröffnet.

Verlauf: Keine Besserung.

Erfolg: Keiner. — Beobachtungszeit: ?

Nr. 115. Dieselben. Ebenda. (Graf.) — Mann. — 20 Jahre. — Trauma auf den Hinterkopf im 12. Jahre.

Einige Minuten Bewußtlosigkeit; eine Woche später allgemeine Krämpfe. Später Anfälle von „petit mal". Zuckungen der Augen und des rechten Mundwinkels. Meistens keine Störung des Bewußtseins.

Latenz: 1 Woche. — Dauer: ? — Residuen am Schädel: ?

Operation: Trepanation legt das Zentrum für Mundbewegung nach Horsley frei. Knochen mit der Dura verwachsen. Einige supradural gelegene hämorrhagische Cysten entleert.

Verlauf: Anfälle sind ebenso frequent wie vor der Operation.

Erfolg: Keiner. — Beobachtungszeit: ?

Nr. 116. Dieselben. Ebenda. (Graf.) — Mann. — 44 Jahre. — 1892 Sturz vom Rad.

4 Wochen vollkommen bewußtlos, nach 8 Wochen erst wieder fähig, Arbeit zu verrichten. Keine Lähmung. 6 Mon. nach dem Trauma linksseitige Krämpfe, in jeder Woche mehrere. Seit 2 Mon. allgemeine Krämpfe. Schmerzhafte Schwellung und Narbe in der Gegend der Regio frontoparietalis.

Latenz: ½ Jahr. — Dauer: ½ Jahr. — Residuen am Schädel: Ja.

Operation: Trepanation (1893). Depression des Schädels gehoben. Adhäsionen der verdickten Dura gelöst. Punktion negativ.

Verlauf: Rasche Heilung der Wunde. Nach 13 Tagen aus dem Hospital entlassen. November 1893 leichter Anfall. Mai 1894

Ohnmachtsanfall. Seitdem (Juli 1896) keine Anfälle mehr. Patient erhält Opium.

Erfolg: Heilung. — Beobachtungszeit: 3 Jahre.

Nr. 117. Dieselben. Ebenda. (Graf.) — Mann. — 24 Jahre. — Vor 6 Jahren Schlag auf den Hinterkopf rechts (?).

Chok. Nach Verlauf eines Jahres treten Konvulsionen in der rechten Hand und Bein auf. Anfälle lassen allmählich an Häufigkeit nach.

Latenz: 1 Jahr. — Dauer: 5 Jahre. — Residuen am Schädel: ?

Operation: Bei der ersten Operation (Januar 1892) wird das Zentrum für Bewegungen des rechten Armes freigelegt und ein Stück der Dura excidiert. Bei der zweiten Operation (März 1892) Exstirpation des Armzentrums.

Verlauf: Beide Operationen resultatlos. Anfälle kehren zurück. Nach der zweiten Operation vorübergehende, 2 Wochen anhaltende Paralyse des rechten Armes.

Erfolg: Keiner. — Beobachtungszeit: ?

Nr. 118. Dieselben. Ebenda. (Graf.) — Mann. — 21 Jahre. Vor ca. 2 Jahren Schlag auf den Kopf.

Vor 6 Mon. Zuckungen im rechten Daumen, denen sich ein typischer epileptischer Anfall anschloß. An demselben Tage zwei weitere Anfälle, bestehend in konvulsivischen Zuckungen des rechten Daumens. Am nächsten Tage mehrere solche Anfälle, in denen auch die ganze Hand zuckte. Vor 3 Wochen stellten sich die Zuckungen wieder ein.

Latenz: $1^1/_2$ Jahr. — Dauer: $^1/_2$ Jahr. — Residuen am Schädel: ?

Operation: 2. Trepanation (Mai 1895) Freilegen des rechten Armzentrums und Excision desselben. (Auf elektrischem Wege bestimmt.)

Verlauf: Parese und Zuckungen der Hand während 10 Tagen. Nach der 2. Operation nur noch leichte Anfälle. Seit einem Jahre keine Anfälle mehr.

Erfolg: Heilung. — Beobachtungszeit: 1 Jahr 2 Mon.

Nr. 119. Dieselben. Ebenda. (Graf.) — Knabe. — 15 Jahre. Fall von einem Stuhl auf den Hinterkopf im Alter von $3^1/_2$ Jahren. 1 Jahr nach dem Trauma erster Anfall von „petit mal", kurz darauf ausgesprochene Krämpfe. Kopf wird nach rechts gedreht, Krämpfe der rechten Hand, dann des rechten Beines und allgemeine Konvulsionen. 4—5 Anfälle täglich.

Latenz: 1 Jahr. — Dauer: 10 Jahre. — Residuen am Schädel: ?

Operation (11. II. 1896): Freilegung und Excision des Armzentrums auf der linken Hemisphäre. 13. III. 1896: Freilegung und Excision des Armzentrums auf der rechten Hemisphäre (warum?). Die Zentren wurden elektrisch ermittelt.

Verlauf: Konvulsionen kehrten rasch zurück. Nach beiden

Operationen 48 Stunden dauernde Parese der Extremitäten, deren Zentren entfernt waren.

Erfolg: Keiner. — Beobachtungszeit: ?

Nr. 120. Dieselben. Ebenda. (Braun.) — Mann. — 25 Jahre. — Art des Traumas nicht sicher bekannt.

Drucker, Alkoholist, starker Raucher, hatte vor 5 Jahren einen schweren epileptischen Anfall. Im Frühjahr 1891 Verletzung des Schädels (wahrscheinlich in angetrunkenem Zustande). Darauf erneute Anfälle, die immer häufiger wurden. Seit März 1893 einen Anfall alle 2 Wochen, in diesem soll der Krampf an der rechten Hand beginnen, dann Bewußtlosigkeit auftreten. Starke Narbe in der rechten Frontalgegend.

Latenz: $2^1/_4$ Jahr. — Dauer: ? — Residuen am Schädel: ?

Operation: Trepanation (Dezember 1893) über dem Armzentrum in der linken Hemisphäre. Innere Tafel der Dura teilweise adhärent. Punktion durch die Dura mit negativem Resultat. Gehirn pulsiert gleichmäßig. 2. Trepanation in dem rechten Frontalbein. Hier war die innere Tafel abgetrennt. Aspiration negativ.

Verlauf: Glatte Heilung. Leichte Parese der rechten oberen Extremität und leichte Paralyse des rechten Facialis, auch deutliche Dysarthrie. Nach einem Monat verschwanden diese Symptome vollständig. Am 12. I. 1894 ein Anfall, kein weiterer Anfall bis 8. II. 1894. Seitdem kein Bericht. Besserung nach der Operation fast mehr als bei einem Alkoholiker zu erwarten war.

Erfolg: Besserung. — Beobachtungszeit: 2 Mon.

Nr. 121.* Dieselben. Deutsche med. Wochenschr. 1896. (Matthiolius.) — Mann. — 26 Jahre. — Heftiger Stoß gegen die rechte Occipitalgegend im Alter von $11^1/_2$ Jahren.

$^1/_2$ Jahr p. t. erster Anfall, zuerst „petit mal", nachher „grand mal". Nach ca. 14 Jahren alle 6 Wochen Anfälle, keine Lähmungen oder Hemianästhesien. In der Occipitalgegend deutliche Knochendepression.

Latenz: $^1/_2$ Jahr. — Dauer: 14 Jahre. — Residuen am Schädel: Ja.

Operation: Aufmeißelung einer Lücke von 3 cm Durchmesser in der rechten Occipitalgegend. Es fand sich enorme Verdickung des Schädels, die Hirnteile darunter fast gefaltet.

Verlauf: 2 Tage nach der Operation leichter Anfall, dann häufiger solche, später aber leichter und seltener. Im allgemeinen fühlt sich Patient bedeutend gebessert.

Erfolg: Besserung. — Beobachtungszeit: 2 Jahre.

Nr. 122.* Dieselben. Ebenda. (Matthiolius.) — Knabe. — 12 Jahre. — Durch Überfahren schwere Verletzung des Hinterkopfes.

10 Tage bewußtlos, mehrere Krampfanfälle. Dann 1 Jahr lang frei von Anfällen, hierauf allgemeine Krampfanfälle bis zu 6 mal am

Tage. In der linken Occipitalgegend nahe der Medianlinie schmerzhafte Narbe. Keine Depression.

Latenz: 1 Jahr. — Dauer: 1 Jahr. - Residuen am Schädel: Nein.

Operation: Aufmeißelung der Gegend der Narbe, 3 cm im Durchmesser.

Verlauf: Erholt sich rasch. Im 1. Jahre nach der Operation nur ein Anfall nach starker Erregung, dann 2 Jahre lang keine, nach 4 Jahren bei starker Hitze zwei.

Erfolg: Besserung. — Beobachtungszeit: 4 Jahre.

Nr. 123.* Dieselben. Ebenda. (Matthiolius.) — Mann. — 30 Jahre. — Depressionsfraktur der rechten Occipitalgegend.

Nach der Verletzung allgemeine Konvulsionen. Starker Alkoholist.

Latenz: ? — Dauer: ? — Residuen am Schädel: Ja.

Operation: Trepanation (Juni 1892) über der Depression. Adhäsionen zwischen Schädel und Dura gelöst, keine Excisionen.

Verlauf: Wundverlauf günstig. Es entwickelt sich aber Verfolgungswahnsinn und die Anfälle kehrten nach 2 Wochen wieder.

Erfolg: Verschlimmerung. — Beobachtungszeit: -

Nr. 124.* Dieselben. Ebenda. (Matthiolius.) — Mann. 17 Jahre. — Schlag mit einer eisernen Zange auf den Kopf in der Kindheit.

Erster Anfall im Alter von 11 Jahren, seitdem allgemeine epileptische Anfälle, die allerdings nach Angabe des Patienten in der linken Hand beginnen sollen, was im Hospital nicht bestätigt wurde. In der rechten Parietofrontalgegend auf Perkussion schmerzhafte Stelle, die der Sitz intensiver Kopfschmerzen ist.

Latenz: ? — Dauer: 6 Jahre. — Residuen am Schädel: ?

Operation: Trepanation (1893) erst über dem Armzentrum der linken Hemisphäre. Dann über demjenigen in der rechten, keine Excision. Mai 1896 3. Trepanation. Beim Versuch, Verwachsungen zwischen Dura und Schädel zu lösen, enorme Blutung.

Verlauf: In der 2.—4. Woche nach der 1. Operation einige Anfälle. 2 Mon. nach der 2. keine. Dann kehrten sie wieder, wie früher, nur der Kopfschmerz war weniger stark. Nach der 3. Trepanation Collaps und Exitus.

Erfolg: Exitus. — Beobachtungszeit: —.

Nr. 125.* Dieselben. Nach Schär. Inaug.-Diss. Berlin 1899. — Fractura cranii.

Allgemeine Epilepsie.

Latenz: ? — Dauer: 7 Jahre. — Residuen am Schädel: ?

Operation: 1. Eröffnung des Processus mastoideus. Entfernung zweier Sequester. — 2. Proc. mast. wieder eröffnet und Silberkanüle eingeführt, um Dauerdrainage zu erhalten. 2 Sequester entfernt.

Verlauf: 1.. Facialislähmung der rechten Seite. Rezidiv nach 4 Wochen. — 2. Am folgenden Tage rechtsseitige Konvulsionen, späterhin nicht mehr.

Erfolg: Heilung. — Beobachtungszeit: 9 Mon.

Nr. 126. Gettling. Nach Nast-Kolb. Deutsche Zeitschr. f. Chir. Bd. 74. — Kopftrauma.

Krampfanfälle ausgehend vom rechten Bein und rechten Arm.

Latenz: ? — Dauer: ? — Residuen am Schädel: ?

Operation: Trepanation.

Verlauf: ?

Erfolg: Heilung. — Beobachtungszeit: 2 Mon.

Nr. 127. Girard. Nach D'Antona. (Graf.) — Mann. — 26 Jahre. — Depressionsfraktur des rechten Parietale.

Am Tage nach dem Trauma linksseitige Lähmung. 1 Jahr später Zuckungen im linken Arm und Bein. Ptosis und Dilatation der rechten Pupille.

Latenz: 1 Jahr. — Dauer: ? — Residuen am Schädel: Ja.

Operation: Trepanation. Aufrichten der Depression, darunter eine Cyste mit Pseudomembran.

Verlauf: Besserung, die 5 Mon. anhielt. Dann Wiedererscheinen sämtlicher Symptome.

Erfolg: Kurze Besserung. — Beobachtungszeit: 5 Mon.

Nr. 128. Derselbe. Nach Schär. Inaug.-Diss. Berlin 1899. — 30 Jahre. — Revolverschuß in die rechte Schläfengegend.

Jacksonsche Epilepsie. Von 6 Söhnen sind 5 an Epilepsie gestorben.

Latenz: ? — Dauer: 16 Jahre. — Residuen am Schädel: ?

Operation: Entfernung des Projektils.

Verlauf: „Nei 5 mesi consecutivi all operazione nessun a grande crise."

Erfolg: Heilung. — Beobachtungszeit: 5 Mon.

Nr. 129. Goldstein. Schmidts Jahrbücher d. gesamten Medizin. 1897. Bd. CCLIII, S. 202. (Braun.) — Mann. — 45 Jahre. — Patienten war im 6. Lebensjahr eine schwere Schultafel auf den Kopf gefallen.

Die Wunde heilte damals schnell zu. Seit $1^1/_4$ Jahren epileptische Anfälle, die mit einer Aura, Schmerzen im rechten Unterschenkel begannen, dann auf den rechten Oberschenkel übergingen. Anfänglich breiteten sich diese Anfälle nur auf die eine Seite aus. Bewußtlosigkeit schien gleich bei den ersten Anfällen vorhanden gewesen zu sein. Später wurde auch die linke Seite mit Zuckungen befallen, und zwar zunächst der Arm, dann das Bein. Anfänglich Pausen von 5—6 Wochen zwischen den Anfällen, später kamen sie so häufig, daß der Kranke (Jurist) sein Amt aufgeben mußte, da auch seine geistigen Fähigkeiten abnahmen. Bei der Untersuchung

durch Goldstein ging der Kranke schwerfällig und schleppte das rechte Bein nach. Auch in der Zeit zwischen den fast täglich auftretenden Anfällen etwas benommen. Auf der linken Seite fand sich über dem Seitenwandbein eine etwa 6 cm lange „S" förmige Narbe.

Latenz: ? — Dauer: ? — Residuen am Schädel: ?

Operation: Von Krabbel wurde an der Stelle der Narbe eine osteoplastische Schädelresektion nach Wagner gemacht (Dez. 1891). Beim Aufklappen des Hautknochenlappens zeigten sich leichte Verwachsungen zwischen Knochen und Dura, die getrennt wurden. Da die Trepanationsöffnung nicht ganz dem Zentrum für das rechte Bein entsprach, wurde mit der Luerschen Knochenzange die Öffnung nach dieser Seite hin noch erweitert, so daß ein etwa 10-Pfennigstück großes Stück ausgeschnitten wurde; doch war die Dura hier unverändert, so daß von ihrer Incision Abstand genommen wurde. Der Knochenlappen wurde wieder eingepflanzt, aber eine kleine Knochenlücke gelassen, um keinen Druck auf das Gehirn auszuüben.

Verlauf: Vollkommen reaktionsloser Verlauf. Am 21. I. 1892 wurde der am 11. XII. 1891 in das Krankenhaus aufgenommene Patient entlassen. Seitdem sind 5 Jahre verflossen und nie ist wieder ein Anfall aufgetreten. Patient kommt in vollkommenem Umfang und in geistiger Frische seinem Berufe nach. Ein straffes Gewebe füllt die Knochenlücke aus, an der Druck keine Empfindung erzeugt. Nach einer späteren Mitteilung Krabbels (1907) bestand die Heilung noch nach 14—15 Jahren. (Cluß: Bruns' Beitr. Bd. 66.)

Erfolg: Heilung. — Beobachtungszeit: 14 -15 Jahre.

Nr. 130.* Graanbom. Een geval van traumatische Porencephale. Weekblad 10. IV. 1897. Ref. Virchows Jahresbericht 1897, II. S. 347. (Matthiolus.) — 2 Jahre. — Mit 8 Mon. Schlag gegen den Kopf.

Das Kind entwickelte sich sonst normal bis auf gänzlich fehlende Sprache. Mit $1^1/_2$ Jahren allgemeine Krämpfe unter Bewußtseinsverlust. Nach hinten oben vom linken Ohr Depression mit zentralem Defekt.

Latenz: 10 Mon. — Dauer: 6 Mon. — Residuen am Schädel: Ja.

Operation: Ablösung der Narbe. Incision. Entleerung einer mit dem Ventrikel kommunizierenden Höhle. Naht der Dura und Haut ohne Drainage.

Verlauf: Heilung. Krämpfe blieben fort. Intelligenz besserte sich, nicht so die Sprache.

Erfolg: Besserung. — Beobachtungszeit: ?

Nr. 131. Graf. Langenbecks Arch. 1898, Nr. 56, S. 599. Knabe. 14 Jahre. — Fall mit dem Kopf durch eine Fensterscheibe.

Wunde auf der rechten Kopfseite. Einige Jahre nach dem Unfall traten epileptische Krämpfe auf, die stets mit zuckenden, schleudernden Bewegungen des linken Armes begannen. Bewußtsein erhalten.

Durchschnittlich 12 Anfälle täglich. Die Krämpfe waren nur auf die linksseitigen Extremitäten beschränkt. Seit 2 Jahren allgemeine Krämpfe mit Bewußtseinsverlust. Über dem rechten Scheitelbein eine mit dem Schädel etwas verwachsene Narbe, unter der der Schädel eine mehrere Zentimeter tiefe Narbe zeigt. Druck auf dieselbe ist schmerzhaft. Geringe Facialisparese, Atrophie und Parese der linksseitigen Arm- und Schultermuskulatur, Sensibilität daselbst ebenfalls vermindert. Sprache gestört. Intelligenz unter der Norm.

Latenz: 6 Jahre. — Dauer: 4 Jahre. — Residuen am Schädel: Ja.

Operation: Trepanation (1885) über der Narbe. An der Innenfläche des Schädels keine Rauhigkeiten. Keine Depression. Spaltung der Dura. Gehirn zeigt keine Pulsation. Sonst normale Verhältnisse.

Verlauf: Am Tage nach der Operation heftiger epileptischer Anfall, der sich nach 15tägigem freien Intervall wiederholt. Der Zustand des Patienten ist geblieben, wie vor der Operation. Die Krämpfe haben nicht nachgelassen. Patient ist November 1896 gestorben.

Erfolg: Keiner. — Beobachtungszeit: 11 Jahre.

Nr. 132. Derselbe. Ebenda. — Mann. — 57 Jahre. — Fraktur des linken Scheitelbeins durch Schlag mit einer Eisenstange auf den Kopf.

Vollkommene Heilung der Wunde nach längerer Krankenhausbehandlung. 1880 seltene Zuckungen in der rechten Hand und im rechten Fuß. Seit 3 Jahren Krämpfe mit Bewußtseinsverlust, die damit beginnen, daß der Patient mit der rechten Hand am rechten Oberschenkel reibende Bewegungen macht. Dann treten konvulsivische Zuckungen im rechten Arm und Bein und Bewußtseinsverlust auf. Seit ½ Jahr Gedächtnisschwäche, Sprachstörungen und bisweilen Doppelsehen. Über dem linken Os parietale eine wenig verschiebliche Narbe. Der darunterliegende Knochen zeigt eine Depression.

Latenz: 34 Jahre. — Dauer: 3 Jahre. — Residuen am Schädel: Ja.

Operation: Trepanation (Februar 1894). Umschneidung und Ausmeißelung der deprimierten Knochenpartie. Die verdickte, narbige Dura wird zum Teil abgetragen. Pia stark getrübt.

Verlauf: Der Wundverlauf war reaktionslos. Die Sprache hat sich etwas gebessert. Auf die Konvulsionen hatte die Operation keinen Einfluß. 14 Tage p. op. trat ein Anfall auf. Nach ca. einer Woche ein zweiter und so fort.

Erfolg: Keiner. — Beobachtungszeit: ?

Nr. 133. Derselbe. Ebenda. — Mann. — 29 Jahre. — Depressionsfraktur des Schädels über der Grenze des Stirn- und linken Scheitelbeins.

Bewußtlosigkeit. Patient wurde sofort in der Klinik trepaniert.

Das deprimierte mit der ebenfalls verletzten Dura innig verwachsene Knochenstück ausgemeißelt, wobei erweichte Hirnrinde vorquoll. Lamina interna in größerer Ausdehnung frakturiert, als die Lamina externa. Tamponade der Wunde bei partieller Naht der Dura. 2 Tage später Naht der Wunde. Heilung p. p. Bei der Entlassung war ein pulsierender, talergroßer Knochendefekt fühlbar. Bald darauf epileptische Krämpfe, die mit Zuckungen in der rechten Gesichtshälfte begannen. Dann folgten Zuckungen in beiden Armen, Bewußtlosigkeit und allgemeine Konvulsionen. Die anfallfreie Zeit wurde auf die Dauer immer kürzer. Die Anfälle sollen zuletzt mehrere Stunden gedauert haben.

Latenz: ? — Dauer: ? — Residuen am Schädel: Ja.

Operation (März 1896): Nach Freilegung des Knochendefekts erscheint die Dura narbig verdickt und mit der Pia und dem Rande des Defekts innig verwachsen, Excision der narbigen Partie und Bildung zweier Haut-Periost-Knochenlappen vom Stirn- und Scheitelbein, die über dem Defekt zusammengelegt wurden.

Verlauf: Der Heilungsverlauf wurde durch geringe Nachblutung unter den Lappen und partielle Weichteilnekrose etwas beeinträchtigt. Nach 4 Wochen sehr heftiger Krampfanfall von 2 Stunden Dauer ganz nach dem Typus der früheren. Nach 5 Wochen Entlassung. Seitdem zahlreiche epileptische Anfälle.

Erfolg: Keiner. — Beobachtungszeit: ?

Nr. 134. Derselbe. Ebenda. — Mann. — 20 Jahre. — Stark blutende Wunde durch Steinwurf gegen die linke Kopfseite.

Wunde wurde genäht und war nach einigen Tagen völlig geheilt. Nach einigen Jahren wurde Patient von Krämpfen befallen, die wie alle folgenden mit einem Gefühl von Lähmung im rechten Arm begannen. Dann stürzte Patient zu Boden und es traten Bewußtlosigkeit und allgemeine Krämpfe auf. Anfallfreie Intervalle von mehreren Monaten. Unter der $3^1/_2$ cm langen Narbe weist der Knochen eine Vertiefung auf. Druck auf die Narbe ruft Schmerzen und ein dumpfes Gefühl im rechten Arm hervor.

Latenz: 2 Jahre. — Dauer: ca. 4 Jahre. — Residuen am Schädel: Ja.

Operation (1888): Es wird ein 2:3 cm großes Stück aus dem Schädeldach ausgemeißelt. Knochen ist verdickt, aber glatt. Dura und Arachnoidea unverändert.

Verlauf: Rasche Heilung. Entlassung aus dem Krankenhaus 3 Wochen nach der Operation. Kurz nach der Entlassung wieder ein Anfall. Auf Verordnung von Brompräparaten längeres Sistieren der Anfälle. Nach Aussetzen des Broms wieder mehrfaches Auftreten der Konvulsionen. Seit Januar 1890 keine Krämpfe mehr. Patient (Offizier) ist gesund und dienstfähig. Nimmt 3—4 g Kal. Brom.

Erfolg: Heilung. — Beobachtungszeit: 8 Jahre.

Nr. 135.* Derselbe. Ebenda. — Knabe. — 14 Jahre. — Fall auf den Hinterkopf.

Nach dem Trauma häufiges krampfhaftes Zittern der Extremitäten und Augenlider. Seit dem 11. Lebensjahr allgemeine Krämpfe mit Bewußtseinsverlust. Bromsalze auch in großen Dosen ohne Einfluß.

Latenz: 3 Jahre. — Dauer: 6 Jahre. — Residuen am Schädel: Ja.

Operation: Trepanation (Oktober 1889) über der über dem Os occipitale gelegenen Stelle. Dieselbe wird excidiert, die knöcherne Depression ausgemeißelt.

Verlauf: Glatte Heilung der Wunde. Die Anfälle kehren nach 17 Tagen wieder. Mitteilungen von Verwandten zufolge stellte sich bald völlige psychische Verwirrtheit mit Wahnvorstellungen bei dem Kranken ein. Er starb im Dezember 1890, 14 Mon. nach der Operation.

Erfolg: Verschlimmerung. — Beobachtungszeit: 14 Mon.

Nr. 136.* Derselbe. Ebenda. — Mann. — 17 Jahre. — Vor 3 Jahren durch Fall von einer Treppe Depressionsfraktur des rechten Scheitelbeins.

6stündige Bewußtlosigkeit. Nach einem Jahre zeigt sich der erste epileptische Anfall, der keine Besonderheiten bietet. Patient stürzt zu Boden, verliert das Bewußtsein und wird von allgemeinen Krämpfen befallen. Die Anfälle wiederholen sich alle 10—14 Wochen und werden durch angestrengtes geistiges Arbeiten, speziell durch Lesen ausgelöst. Über dem rechten Os parietale eine 2-markstückgroße flache Depression. Kein Schmerz bei Druck auf die Narbe. Keine Motilitäts- oder Sensibilitätsstörungen.

Latenz: 1 Jahr. — Dauer: 2 Jahre. — Residuen am Schädel: Ja.

Operation (April 1891): Ausmeißelung der deprimierten Knochenpartie. Keine nachweisbare Veränderung der Dura und Hirnrinde.

Verlauf: Leichte, vorübergehende Parese des linken Armes. Am 7. Tage p. op. ein Anfall von folgendem Verlauf: Zunächst Zuckungen in der paretischen linken Hand, dann Zuckungen im linken Arm und der linken Gesichtshälfte, darauf Bewußtlosigkeit und allgemeine Konvulsionen. Dauer 5 Minuten. Nach dem Anfall ist die Parese des linken Armes verstärkt. Wiederum war der Anfall aufgetreten, als Patient las. In folgenden Jahren Anfälle in Abständen von 2 Monaten bis 2 Jahren. Anfälle ebenfalls durch längeres Lesen hervorgerufen.

Erfolg: Keiner. — Beobachtungszeit: ?

Nr. 137. Derselbe. Ebenda. — Mädchen. — 4 Jahre. — Subkutane Fraktur des linken Scheitelbeins durch Fall von einer Treppe auf Asphaltboden.

Patientin wurde am nächsten Tage noch bewußtlos, aus Mund

und Nase blutend, in die Klinik gebracht. Bald nach der Aufnahme Krämpfe, die auf die rechten Extremitäten und die rechte Gesichtshälfte beschränkt waren. Déviation conjugée nach rechts, keine Pupillenreaktion. Nach dem Aufhören der Krämpfe totale rechtsseitige Hemiplegie. Starker subperiostaler Bluterguß. Keine Weichteilverletzung.

Latenz: 1 Tag. — Dauer: Am gleichen Tage operiert. — Residuen am Schädel: Ja.

Operation: Bei der Operation fanden sich mehrere breite, klaffende Fissuren über dem linken Scheitelbein, welche ein 8 qcm großes Knochenstück einrahmten, sowie eine erhebliche Depression des an die Kranznaht heranreichenden Teiles dieses Knochenstückes. Die Depression wird beseitigt, die am stärksten eingedrückte Knochenstelle entfernt. Die Dura wird durch einen kleinen Einschnitt eröffnet. Sie und die Hirnrinde zeigen keine Veränderung. Während der Operation noch einmal heftiger auf die rechte Körperseite beschränkter Anfall.

Verlauf: Am Tage nach der Operation keine Lähmungen, Sensorium frei. Vorübergehende leichte Sprachstörung. Schnelle Heilung der Wunde. Höchste Temperatur 37,8 Grad. Am 16. Tage p. op. geheilt entlassen. Das Mädchen hat nie wieder Krämpfe gehabt und ist körperlich und geistig gut entwickelt.

Erfolg: Heilung. — Beobachtungszeit: Fast 10 Jahre.

Nr. 138. Graff. Niederrheinische Gesellsch. f. Natur- u. Heilkunde. Sitzung 23. I. 1899. — Mann. — 20 Jahre. — Schlag mit einer Ofenklappe auf den Kopf.

Nach einem Monat wurde an Stelle der Verletzung ein Abszeß eröffnet. Es zeigte sich, daß eine komplizierte Schädelfraktur vorgelegen hatte. Nach längerer Zeit trat ein epileptischer Anfall auf, der 4 Stunden dauerte, dann lange Zeit keiner mehr. Nach einem Jahr ein Anfall, der 10 Stunden dauerte. Daran schlossen sich fortwährend kleinere, vermischt mit Tobsuchtsanfällen. Das Sensorium wurde trüber und es stellte sich völlige Lähmung der linken Körperseite ein. Die Krampfanfälle dauern fast fortwährend an. Sie beginnen meist im linken Arm.

Latenz: 1 Jahr. — Dauer: ? — Residuen am Schädel: Ja.

Operation: Die Trepanation über dem Zentrum des linken Armes ergibt keine anatomischen Veränderungen. Dura pulsiert nicht. Nach Verlängerung des Schnittes bis in die Gegend der Narbe zeigt sich die Dura an dieser Stelle adhärent. Ein Abszeß wurde trotz mehrfacher Punktionen nicht gefunden.

Verlauf: Die Krampfanfälle werden allmählich kürzer und weniger heftig. Die Lähmungen bilden sich langsam fast ganz zurück. Psyche gebessert.

Erfolg: Besserung. — Beobachtungszeit: ?

Nr. 139. Greenless. Trephining for epilepsy. Dublin journ. July 1894. (Graf.) — Weib. — 39 Jahre. — Kontusion des Kopfes. 6 Mon. später treten Krämpfe und psychische Störungen auf. Krämpfe beginnen stets im linken Arm. Über dem rechten Scheitelbein, dem Ort der Verletzung, eine druckempfindliche Stelle.

Latenz: ½ Jahr. — Dauer: ? — Residuen am Schädel: Ja.

Operation: Trepanation. In den Schädeldecken ein kleiner Abszeß und an der Dura eine starke Verdickung, die zum Teil entfernt wird.

Verlauf: Ein Teil der Erscheinungen geht zurück. Krämpfe und Kopfschmerzen bleiben und verschwinden erst nach einer antiluetischen Kur.

Erfolg: Besserung (?). — Beobachtungszeit: ?

Nr. 140. Gronau. Zeitschr. f. Versicherungsmedizin 1910, S. 194. — Mann. — 37 Jahre. — Schädelschuß bei Mars-la-Tour.

1871 begannen die epileptischen Anfälle, die bis 1883 anhielten.

Latenz: ca. 1 Jahr. — Dauer: 12 Jahre. — Residuen am Schädel: ?

Operation (1883) in Göttingen. Entfernung der Kugel.

Verlauf: Die Anfälle wurden immer seltener, bis Patient schließlich als einzige Beschwerden von der Wunde Kopfschmerzen nach heftigen Anstrengungen behielt. Gestorben 1907 an einem Magencarcinom. Sektion: Loch in der Dura mit kleinen Metallstückchen umgeben. Defekt im Gehirn.

Erfolg: Zunächst Besserung, dann Heilung. — Beobachtungszeit: 23 Jahre.

Nr. 141. Groß. Revue méd. de l'Est Nancy 1893, p. 252. (Graf.) — Mann. — 47 Jahre. — Fraktur des Os parietale rechts mit 36 Jahren.

Viele Jahre nach dem Trauma schwere Anfälle Jacksonscher Epilepsie.

Latenz: 8 Jahre. — Dauer: Kurze Zeit. — Residuen am Schädel: ?

Operation: Trepanation. Cyste mit seröser Flüssigkeit wird incidiert.

Verlauf: Fortdauer der Anfälle. Tod am Abend des Operationstages.

Erfolg: Exitus. — Beobachtungszeit: – .

Nr. 142. Hammond. Medical News Philadelphia 1891, Nr. 18. (Graf.) — Mann. — 38 Jahre. — Schädelfraktur des rechten Os parietale an der Grenze der Pfeil- und Lambdanaht durch Fall auf den Kopf.

Mehrere Knochensplitter stießen sich im Laufe der Zeit ab. Partiell epileptische Anfälle und Lähmung speziell auf die linke Seite beschränkt.

Latenz: Kurze Zeit. — Dauer: 20 Jahre. — Residuen am Schädel: ?

Operation: Trepanation über der Narbe (1890). In der Hirnrinde eine mit dem Seitenventrikel kommunizierende Cyste. Incision, Drainage.

Verlauf: Bald nach der Operation Kollaps. Entfernung des Drains veranlaßt sofort Somnolenz. Tod 50 Tage p. op. an Erschöpfung. Anfälle haben sich nicht wieder gezeigt. Lähmung ist geblieben.

Erfolg: Exitus. — Beobachtungszeit: 50 Tage.

Nr. 143.* Derselbe. Ebenda. (Matthiolius.) — Mann. — 41 Jahre. — Steinwurf gegen den Kopf im Alter von 8 Jahren. Seit dem Trauma Epilepsie. Besonders auffallend doppeltes Bewußtsein. Er hatte „ordinary epileptic attacks both of the ‚grand mal' and ‚petit mal' variety". Brom brachte vorübergehend Besserung. Über dem hinteren oberen Winkel des rechten Seitenwandbeines Narbe mit Knochendepression. Kein Symptom, das auf Erkrankung bestimmter motorischer Zentren hinwies.

Latenz: Kurze Zeit. — Dauer: 33 Jahre. — Residuen am Schädel: Ja.

Operation: Über der Narbe Periost zurückgeschoben, mit Trepan Knochenstück entfernt. Lücke etwas vergrößert. Dura unverändert. Hautwunde geschlossen unter Fortlassung des Knochens.

Verlauf: Glatte Wundheilung. 3 Mon. ohne Anfälle, dann kehrte der alte Zustand wieder.

Erfolg: Keiner. — Beobachtungszeit: Über 3 Mon.

Nr. 144.* Derselbe. Ebenda. (Matthiolius.) — Mädchen. — 3 Jahre. — Fall in jüngster Jugend vom Arme der Wärterin auf die linke Kopfseite.

Keinerlei äußere Anzeichen der Verletzung oder von Knochenbruch. Litt an Epilepsie mit vollkommener Sprachlosigkeit. Anfälle alle Monate.

Latenz: ? — Dauer: 3 Jahre. — Residuen am Schädel: Nein.

Operation: Trepanation (1889) über der Fissura Rolandi und ihrer Vereinigung mit der Fissura Sylvii. Keine Verletzung des verdickten Knochens gefunden, der zweifellos Druck auf das Gehirn ausübte.

Verlauf: Wundheilung p. p. Keine Anfälle seit der Operation. Sprache entwickelt sich so vollkommen, daß Patientin mit 5 Jahren wie andere Kinder spricht.

Erfolg: Heilung. — Beobachtungszeit: 2 Jahre.

Nr. 145. D'Harrison. Veröff. von Décressac. Thèse de Paris. (Graf.) — Knabe. — 15 Jahre. — Alte Narbe über der linken Schläfe, von einem Trauma vor 11 Jahren herrührend.

Stets Gefühl von Kribbeln im rechten Arm. Nach einem neuen Trauma treten Konvulsionen im rechten Arm und Bein auf.

Latenz: ? — Dauer: Kurze Zeit. — Residuen am Schädel: ?

Operation: 1. Trepanation ohne Eröffnung der Dura. Dura dem Knochen adhärent. 2. Operation: Einschnitt in die Hirnrinde entleert einen großen Hirnabszeß.

Verlauf: Nach der 1. Operation vorübergehende Besserung von 48 Stunden. Dann tiefes Koma, vollkommene rechtsseitige Lähmung. 3 Tage nach der 2. Operation beginnt die Lähmung zurückzugehen. Nach $3^1/_2$ Mon. vollkommene Heilung. Keine Anfälle mehr.

Erfolg: Heilung. — Beobachtungszeit: ?

Nr. 146. Hinterstoißer. Über einen durch Trepanation geheilten Fall von Jacksonscher Epilepsie. Wiener klin. Wochenschr. 1891, Nr. 16. (Graf.) — Mann. — 26 Jahre. — Komplizierte Fraktur des rechten Scheitelbeins durch Fall vom Pferd. April 1887.

Bewußtlosigkeit. Einige Knochensplitter werden entfernt. Juli 1887 wird eine bestehende Eiter sezernierende Fistel erweitert, ein Sequester entfernt. Oktober 1887 Parese des rechten Facialis. Halbseitige (rechts) Parese der Extremitäten und Konvulsionen. 1889 zahlreiche Anfälle, die durch Druck auf das linke Scheitelbein ausgelöst werden können und die rechte Körperseite befallen. Zeitweise Bewußtlosigkeit. Konzentrische Gesichtsfeldeinengung.

Latenz: ca. $1^1/_2$ Jahre. — Dauer: $2^1/_2$ Jahre. — Residuen am Schädel: Ja.

Operation: Trepanation (1890). Die Stelle der Depression wird freigelegt. Knochen verdickt, Dura an ihm adhärent. Incision der Dura, Hirn prolabiert, Hirnrinde zeigt normales Aussehen. Einlegen einer Zelluloidplatte zwischen Knochen und Dura mater.

Verlauf: Hemiparese geht zurück, Anfälle kehren nicht wieder. Zuweilen Anfälle von Schwindel und Bewußtlosigkeit, keine Krämpfe. Zuweilen leichte Zuckungen in den Extremitäten. Aus einer Äußerung Habarts in der Wien. klin. Wochenschr. 1897 ist zu schließen, daß die Heilung dauernd ist (Braun).

Erfolg: Heilung. — Beobachtungszeit: 8 Jahre (Cluß).

Nr. 147. Hochenegg. Sitzung d. k. k. Gesellsch. d. Ärzte Wiens, 11. III. 1892. Wien. klin. Wochenschr. 1892, S. 174. — Weib. — 30 Jahre. — Fall auf den Kopf im Alter von 7 Jahren.

Impression über dem rechten Scheitelbein, Commotio cerebri, Heilung in 15 Tagen. Nach einiger Zeit Konvulsionen in der linken oberen Extremität. Nach jahrelangem Bestehen und vorübergehenden Besserungen tritt linksseitige Hemiplegie auf.

Latenz: 10 Jahre. — Dauer: ca. 13 Jahre. — Residuen am Schädel: Ja.

Operation: Trepanation (Albert). Knochen stark verdickt, Dura in einen walnußgroßen Tumor verwandelt. Das unterliegende Gehirn normal. Excision der Knochen- und Duranarbe. 2. Operation. Die vorgefallene Hirnsubstanz wird abgetragen.

Verlauf: Die Anfälle verschwinden zuerst, kehren dann wieder.

Es entwickelt sich eine Hernia cerebri. Erst nach der 2. Operation tritt dauernde Heilung ein nach Verabreichung von Bromkali.

Erfolg: Heilung. — Beobachtungszeit: 1½ Jahre.

Nr. 148. Höfer. Nach Nast-Kolb. Deutsche Zeitschr. f. Chir., Bd. 74. — Mann. — 25 Jahre. — Depressionsfraktur.

Seit 1 Jahr Epilepsie, beginnend in den Fingern der linken Hand.

Latenz: ? — Dauer: ? — Residuen am Schädel: ?

Operation (August 1895): Abmeißelung der gesplitterten Lamina interna.

Verlauf: ?

Erfolg: Keiner. — Beobachtungszeit: ?

Nr. 149. Derselbe. Ebenda. — Hieb über die rechte Scheitelgegend.

Seit 1 Jahr bestehende Epilepsie, die in der linken Gesichtshälfte beginnt.

Latenz: ? — Dauer: ? — Residuen am Schädel: ?

Operation: Trepanation (Juni 1896). Depression am Schädel. Verdickung und Verwachsung der Dura. Auf der Hirnrinde ein Erweichungsherd.

Verlauf: Gestorben an Nachblutung und Gehirnkompression.

Erfolg: Exitus. — Beobachtungszeit: —.

Nr. 150.* Hoegh. A case of treph. for traumat. epilepsy. Med. News 1890. March. p. 253. (Matthiolius.) — Mann. — 31 Jahre. — Mit 2 Jahren Schrotschuß in Gesicht und Nacken.

Zwischen 16 und 18 Jahren verschiedene epileptische Anfälle, die serienweise auftraten. Mit 23 Jahren Schuß ins Bein, wonach geistige Störung. Zuletzt jeden Monat 3—4 allgemeine Krampfanfälle. Kopfschmerzen. Über linkem Orbitalrand große, etwas eingezogene Narbe, sonst viele im Gesicht und Nacken.

Latenz: ca. 15 Jahre. — Dauer: ca. 14 Jahre. — Residuen am Schädel: Ja.

Operation: Weichteillappen um die Narbe an der Stirn. Knochen etwas deprimiert, ungewöhnlich dünn, mit Trepan entfernt. Verwachsene Dura eröffnet. Drainage, Naht unter Wiedereinsetzung des Knochens.

Verlauf: Am 12., 13. und 20. Tag nach der Operation Anfälle leichter Art, dann keine mehr. Brom- und Jodkali wurden nach der Operation gegeben.

Erfolg: Besserung. — Beobachtungszeit: 54 Tage.

Nr. 151. Horsley. The Brit. med. journ. 1887, 23. April. (Graf.) — Mann. — 24 Jahre. — Fractura cranii über dem vorderen oberen Teil des linken Schläfenbeins im Alter von 5 Jahren. 13 Jahre alt Tritt von einem Pferd an dieselbe Stelle.

Einige Monate später Anfälle, die sich alle 3 Wochen wiederholen. Kopfschmerz. Fast totale rechtsseitige Hemianästhesie. Aura

abdominalis. Kopf wird nach rechts gedreht, rechter Arm krampfhaft flektiert. Postepileptische Zuckungen im rechten Arm und leichte Paralyse der rechten oberen Extremität und des Facialis.

Latenz: 3 Jahre. — Dauer: 11 Mon. — Residuen am Schädel: ?

Operation: Trepanation (Juli 1886, Buzzard). Eine kleine traumatische Cyste mit einem Knochensplitter als Inhalt, in der Hirnrinde liegend (über der motorischen Zone links) wird exstirpiert.

Verlauf: 3 Anfälle von „petit mal". Größere Krampfanfälle sind ausgeblieben.

Erfolg: Besserung. — Beobachtungszeit: ¾ Jahr.

Nr. 152. Derselbe. Ebenda. (Graf.) — Mann. — 22 Jahre. — Von einem Wagen überfahren im Alter von 7 Jahren.

7 Wochen dauernde rechtsseitige Hemiplegie. Mit 15 Jahren epileptische Anfälle sehr häufig wiederkehrend, im rechten Bein beginnend, auf Arm und Gesicht übergreifend. Drehung des Kopfes und der Augen nach rechts. Innerhalb 14 Tagen 3000 Anfälle.

Latenz: 8 Jahre. — Dauer: 7 Jahre. — Residuen am Schädel: ?

Operation: Trepanation (Mai 1886). Lösung der Adhäsionen. Excision einer Gehirnnarbe, entsprechend dem Zentrum für Bewegungen des rechten Armes.

Verlauf: Vorübergehende Lähmung des rechten Armes und der Finger. Heilung 9 Jahre nach der Operation. (Nach van Eyck.)

Erfolg: Heilung. — Beobachtungszeit: 9 Jahre.

Nr. 153. Derselbe. Ebenda. (Graf.) Knabe. — 10 Jahre. — Läsion der rechten motorischen Rinde.

Epileptische Anfälle, beginnend im linken Mundwinkel. Gesicht und Zunge unvollständig gelähmt. 3—6 Anfälle täglich.

Latenz: ? — Dauer: ? — Residuen am Schädel: ?

Operation: Trepanation (Oktober 1886). Exstirpation des Facialiszentrums.

Verlauf: Anfälle halb so häufig, wie vor der Operation. Psyche gebessert.

Erfolg: Besserung. — Beobachtungszeit: ?

Nr. 154. Derselbe. Ebenda. (Graf.) — Mann. — 37 Jahre. — Schlag auf den Kopf vor 14 -15 Jahren.

Konvulsionen beginnen in der rechten großen Zehe. Es folgen Lähmungen des rechten Armes und Beines. Erhebliche Abnahme des Gedächtnisses.

Latenz: 3—4 Jahre. — Dauer: 11 Jahre. — Residuen am Schädel: ?

Operation: Trepanation (November 1886). Cystische Narbe im Zentrum für Bewegungen der rechten großen Zehe, welches excidiert wird, aber wegen Kollaps nur unvollständig.

Verlauf: Einige Anfälle bald nach der Operation. Später

nur noch leichte Attacken, ungefähr einmal wöchentlich. Die Lähmung ist etwas zurückgegangen.

Erfolg: Besserung. — Beobachtungszeit: ?

Nr. 155. Derselbe. Ebenda. 1890. (Braun.) — Mann. — 41 Jahre. — Bei Nr. 155 und 156 ist nicht mit Bestimmtheit angegeben, daß ein Trauma vorgelegen hat, jedoch ist es dem Zusammenhang nach zu vermuten.

Patient hat seit 25 Jahren allgemeine epileptische Anfälle, die mit Zuckungen der Finger und des Handgelenks begannen.

Latenz: ? — Dauer: 25 Jahre. — Residuen am Schädel: ?

Operation: Trepanation (Januar 1890). Es wurde das Knie der Rolandoschen Furche bloßgelegt, die Dura fand sich dabei etwas adhärent, die Hirnrinde etwas gelblich. Zentrum für Finger und Handgelenk entfernt.

Verlauf: Bis Juli 1890 blieben die Anfälle völlig aus.

Erfolg: Heilung. — Beobachtungszeit: ½ Jahr.

Nr. 156. Derselbe. Ebenda. (Braun.) — Mann. — 39 Jahre.

Seit 17 Jahren schwere allgemeine Krämpfe und Anfälle von „petit mal". Die Krämpfe begannen in der linken Schulter.

Latenz: ? — Dauer: 17 Jahre. — Residuen am Schädel: ?

Operation: Trepanation (Januar 1890). Freilegung der Rinde. In der Arachnoidea finden sich fibröse Veränderungen. Elektrische Bestimmung des Zentrums für die Schulter und Excision desselben.

Verlauf: Nach der Operation bessert sich der Intellekt, während die Krämpfe nur vorübergehend ausbleiben und dann wiederkehren.

Erfolg: Keiner. — Beobachtungszeit: ?

Nr. 157. Ito. Deutsche Zeitschr. f. Chir. Bd. 42. — Mann. — 28 Jahre. — Impression im linken Stirnbein.

4 Jahre später stellt sich nach Schreck abnorme Furchtsamkeit ein. Im 14. Lebensjahr trat der erste epileptische Anfall auf. Mit 25 Jahren zog er sich einen Bruch des rechten Supraorbitalrandes zu. 3 Mon. vor der Operation traten wieder epileptische Anfälle auf, die sich 2—3 mal täglich wiederholten.

Latenz: 3 Jahre. — Dauer: 2 Mon. — Residuen am Schädel: Ja.

Operation: Trepanation. Dura stark mit dem Knochen verwachsen. Cerebrospinalflüssigkeit spritzt 15 cm hoch. Das Gehirn quillt stark hervor, sinkt aber nach Ablassen der subarachnoidealen Flüssigkeit wieder ein. Naht. Glasdrain.

Verlauf: Konstante Entleerung von Cerebrospinalflüssigkeit. Kopfschmerzen und Angstgefühl. Wunde heilt p. p. Krämpfe haben sich nicht wieder eingestellt.

Erfolg: Heilung. — Beobachtungszeit: 4 Mon.

Nr. 158. Derselbe. Ebenda. — Mann. — 28 Jahre. — Fall über eine steinerne Treppe hinunter.

In der folgenden Nacht traten Konvulsionen auf. Seit dem 6. Lebensjahr hatte Patient bisweilen Zuckungen im Gesicht. Im 11. Lebensjahr traten epileptische Anfälle auf, die immer häufiger wurden. Gedächtnisschwäche.

Latenz: ca. 8 Jahre. — Dauer: ca. 18 Jahre. — Residuen am Schädel: Nein.

Operation: Trepanation über dem Facialiszentrum. Pia ödematös. An der Hirnoberfläche ein 10-centimesstückgroßer, bläulicher Fleck.

Verlauf: Heilung gut. 8 Mon. nach der ersten Operation erster Anfall, dann ca. 1 Jahr anfallfrei. Später nochmalige Operation wegen häufiger auftretender Anfälle. Darauf seltenere Anfälle.

Erfolg: Besserung. — Beobachtungszeit: 5 Mon. (nach der zweiten Operation).

Nr. 159. James. Nach Nast-Kolb. Deutsche Zeitschr. f. Chir., Bd. 74, S. 409. — Mann. — Schädelfraktur vor 11 Jahren. Infolge des Traumas Epilepsie.

Latenz: 11 Jahre. — Dauer: ? — Residuen am Schädel: Ja.

Operation: Trepanation. Ersatz des eingesunkenen und entfernten Knochens durch eine Silberplatte.

Verlauf: Patient anscheinend völlig geheilt.

Erfolg: Heilung. — Beobachtungszeit: ?

Nr. 160. Jeanel. V. Congrès franç. de Chir. 1891. (Graf.) — Mann. — 32 Jahre. — Mit 15 Jahren Beilhieb auf den Kopf.

Es bleibt in dem linken Ohr eine kleine, nicht mit dem Knochen verwachsene Narbe zurück. Februar 1890 epileptische Anfälle, rechts beginnend. Postepileptische Parese des rechten Armes.

Latenz: ca. 16 Jahre. — Dauer: 8 Mon. — Residuen am Schädel: ?

Operation: Trepanation. In der Rinde ein Erweichungsherd, der excidiert wird, so daß eine mandelgroße Höhle im Gehirn zurückbleibt.

Verlauf: Einige Stunden nach der Operation Lähmung des rechten Armes. 6 Wochen später kehren die Anfälle zurück, ebenso stark wie vor der Operation.

Erfolg: Keiner. — Beobachtungszeit: ?

Nr. 161. Jolly. Charitéannalen, Bd. XX, S. 596. — Mann. — 47 Jahre. — Fall auf einen eisernen Gegenstand etwa ein Stockwerk hoch herunter.

Die Wunden heilten in etwa 14 Tagen. Unmittelbar nach der Heilung traten Krämpfe und Zustände von Bewußtlosigkeit und Verwirrung auf. ½ Jahr später nach reichlichem Alkoholgenuß neuer Anfall. Im folgenden Jahre wiederholten sich die Anfälle mehrfach und Patient wurde 2 mal trepaniert. (An der Innenseite des austrepanierten Stückes sollen Knochenwucherungen gewesen

sein.) Die Besserung war nur vorübergehend. Es traten wieder Krämpfe auf, außerdem blieb eine Lähmung, zu Zeiten nur Schwäche, der linken Seite zurück. Die Krämpfe begannen in der großen Zehe links und waren meist auf das Bein beschränkt. Manchmal ergriffen die Zuckungen auch unter Bewußtseinsverlust die ganze rechte Vorderseite.

Latenz: ca. 14 Tage. — Dauer: ca. ½ Jahr. — Residuen am Schädel: Ja.

Operation (Esmarch). Osteoplastische Deckung des Defekts. Eiter wurde nicht gefunden.

Verlauf: Die Lähmungen gingen fast ganz zurück, irgend welche Krämpfe wurden während der ersten Monate nicht beobachtet. Nach ca. ½ Jahr traten wieder Anfälle auf. Patient ist Alkoholiker.

Erfolg: Keiner. — Beobachtungszeit: ca. ½ Jahr.

Nr. 162. Keen. The Amer. journ. of med. sciences. Vol. II. 1888, p. 339. (Graf.) — Mann. — 26 Jahre. — November 1889 Fall aus 9 Fuß Höhe auf die linke Kopfseite.

Längere Bewußtlosigkeit. Nach einigen Tagen Anästhesie der Finger der linken Hand. März 1887 Schwindelanfälle mit Bewußtseinsverlust. Lähmung der linken Hand und des linken Vorderarmes. Epileptische Anfälle auf die linke Seite beschränkt. Alte Depressionsfraktur des rechten Scheitelbeines.

Latenz: Einige Monate. — Dauer: 1 Jahr. — Residuen am Schädel: ?

Operation: Trepanation (1888) über der Stelle der Verletzung. Dura verdickt, der Hirnrinde adhärent. Excision einer Rindennarbe, die eine Cyste enthält, und Extraktion eines in das Gehirn eingedrungenen Knochensplitters.

Verlauf: Zeitweise Lähmungen in der linken Hand. Anfälle sind noch nicht wieder aufgetreten.

Erfolg: Heilung. — Beobachtungszeit: 4 Mon.

Nr. 163. Derselbe. Internat. journ. of med. sciences. IX. 1888, p. 552. (Graf.) — Mann. — 20 Jahre. — Vor 7 Jahren Schlag auf den Kopf.

Keine äußere Verletzung, Kopfschmerz. Seitdem epileptische Anfälle: Schwindel, Zuckungen im linken Arm und den Fingern der linken Hand, dann Krämpfe des linken Beines, dann Übergreifen auf die rechte Seite und allgemeine Konvulsionen.

Latenz: Kurze Zeit. — Dauer: 7 Jahre. — Residuen am Schädel: ?

Operation: Trepanation (Mai 1888). Das Zentrum für Bewegungen der linken Hand wird exstirpiert.

Verlauf: Sofort nach der Operation Lähmung der linken Hand und ein epileptischer Anfall. Später ist die Zahl und Stärke der Anfälle im Vergleich zur Zeit vor der Operation vermindert.

Erfolg: Besserung. — Beobachtungszeit: Wenige Monate.

Nr. 164. Derselbe. Med. News. Philadelphia 1890. (Graf.) — Knabe. — 6 Jahre. — Trauma im Alter von 14 Monaten.

Krämpfe sind beschränkt auf die rechte Hand.

Latenz: ca. 1½ Jahre. — Dauer: ca. 3½ Jahre. — Residuen am Schädel: ?

Operation: Trepanation (Dezember 1889). Excision des Zentrums für Bewegungen der rechten Hand.

Verlauf: Lähmung des rechten Armes bestand mehrere Wochen lang, dann Besserung. Die Anfälle sind selten und leicht.

Erfolg: Besserung. — Beobachtungszeit: 1 Jahr.

Nr. 165. Derselbe. Eod. loc. wie Nr. 162. 1891. II. (Graf.) — Weib (Negerin). — 39 Jahre. — Depressionsfraktur des linken Scheitelbeines in der Kindheit.

Epileptische Anfälle mit allgemeinen Konvulsionen werden durch Flexion der rechten Hand und Kontrakturen und Zuckungen des rechten Armes eingeleitet.

Latenz: Bald nach dem Trauma, häufiger nach 11 Jahren. — Dauer: 28 Jahre. — Residuen am Schädel: Ja.

Operation: Trepanation (1890) über der Stelle der Verletzung. Dort zeigt sich ein Schädeldefekt, ausgefüllt mit Narbenmasse und kleinen Cysten. Hirnrinde freigelegt. Exstirpation des durch Reizung mit dem faradischen Strom erkannten Zentrums für Bewegungen des rechten Armes.

Verlauf: Anfälle sind nicht wieder aufgetreten.

Erfolg: Heilung. — Beobachtungszeit: 8 Mon.

Nr. 166.* Derselbe. Ebenda. (Matthiolius.) — Weib. — 23 Jahre. — Hufschlag gegen den Kopf.

Beim Zahnen Krämpfe, dann frei bis 1874, in welchem Jahre sie das Trauma erlitt. Zur Heilung mittelst Trepanation drei Knochenstücke entfernt. 1876 erster epileptischer Anfall, dem häufigere, vom 15. Lebensjahre ab seltenere, folgten. Dieselben sind allgemeiner Natur mit Bewußtseinsverlust. Über rechtem Seitenwandbein Narbe mit Knochendepression und Defekt.

Latenz: 2 Jahre. — Dauer: 14 Jahre. — Residuen am Schädel: Ja.

Operation: Lappen gebildet, der den Defekt in sich faßt. Abfluß von reichlich Liquor cerebrospinalis. Feiner Knochensplitter im Gewebe. Verdickter Knochenrand und etwas daran haftende Gehirnmasse entfernt. Schädelstück vom Schaf eingesetzt. Drainage, Naht.

Verlauf: In der Nacht und am nächsten Tage Anfälle. Wundheilung ungestört, später eiterte ein kleines Knochenstück heraus, danach Anfall, dann keine bis Mai 1891 (ca. 6 Mon.).

Erfolg: Besserung. — Beobachtungszeit: ½ Jahr.

Nr. 167. Derselbe. Nach Nast-Kolb. Deutsche Zeitschr.

f. Chir., Bd. 74, S. 404. Knabe. — 14 Jahre. — Komplizierte Schädelfraktur.

Allgemeine Epilepsie, beginnend mit Drehung des Kopfes nach links.

Latenz: 7 Jahre. — Dauer: ? — Residuen am Schädel: ?

Operation: Trepanation (April 1901). Nach Incision der Dura kommt man in eine Höhle, die sich als Seitenventrikel erweist. Tamponade.

Verlauf: In 3 Wochen keine Anfälle.

Erfolg: Heilung. — Beobachtungszeit: 3 Wochen.

Nr. 168. Derselbe. Nach Nast-Kolb. Ebenda. — Mann. — 21 Jahre. — Kopfschuß.

Nach einigen Wochen Epilepsie, besonders in der linken Seite, die gelähmt wird.

Latenz: 6 Wochen. — Dauer: ? — Residuen am Schädel: ?

Operation: Trepanation. Es wird ein Abszeß entleert.

Verlauf: In 3 Wochen keine Anfälle.

Erfolg: Heilung. — Beobachtungszeit: 3 Wochen.

Nr. 169. Kehr. Zentralbl. f. Chir. 1893. Nr. 48. (Graf.) — Mann. — 27 Jahre. — September 1888 komplizierte Schädelfraktur.

Bald nach dem Trauma Monoplegie des rechten Armes, rechtsseitige Facialislähmung. Sprachstörung. — Vereiterung der Wunde. 14 Tage p. t. Trep. Heilung mit Zurückbleiben einer Fistel. 3 Mon. nach dem Trauma Auftreten epileptischer Konvulsionen, hauptsächlich die rechte Körperhälfte einnehmend. Wiederum Trepanation. Excision einer dicken Narbe aus der Dura. Extraktion eines Sequesters aus der Wunde. Während der folgenden Jahre alle 2 bis 3 Wochen Krämpfe: Zuerst Zittern im rechten Arm, dann klonische Krämpfe im rechten Arm, die auf das rechte Bein und die linke Seite übergreifen. Nach einem solchen Anfall vollkommene Parese des rechten Armes (1892).

Latenz: 3 Mon. — Dauer: $4^3/_4$ Jahre. — Residuen am Schädel: Ja.

Operation: Trepanation (September 1893). Ausgedehnte Umschneidung der Knochenränder und Excision des ganzen narbigen Gewebes einschl. der narbig verdickten Dura. Ein Haut-Periost-Knochenlappen nach Müller-König schließt den Defekt.

Verlauf: Heilung p. p. Anfälle sind noch nicht wieder aufgetreten.

Erfolg: Heilung. — Beobachtungszeit: 2 Mon.

Nr. 170. Knapp und Post. Boston. med. and surg. journ. 1892. I. p. 5. (Graf.) — Mann. — 18 Jahre. — 1882 Trauma über der rechten Schläfe.

1883 epileptische Anfälle, die stets mit Drehung des Kopfes nach links beginnen. Konvulsionen der linken Gesichtshälfte, der linken Halsseite, des linken Armes, dann allgemeine Krämpfe.

Latenz: 1 Jahr. — Dauer: 8 Jahre. — Residuen am Schädel: ?

Operation: Trepanation (1891) über der Narbe. Dura mater normal, Pia etwas ödematös.

Die Anfälle stellen sich allmählich wieder ein und haben nach 6 Mon. die alte Stärke und Häufigkeit wieder erreicht.

Erfolg: Keiner. — Beobachtungszeit: ?

Nr. 171. Dieselben. Ebenda. (Graf.) — Weib. — 16 Jahre. — 1885 Trauma über der linken Schläfe.

Die epileptischen Krämpfe beginnen mit Drehen des Kopfes und der Augen nach rechts.

Latenz: ca. 6 Jahre. — Dauer: Kurze Zeit. — Residuen am Schädel: Ja.

Operation: Trepanation (1891). Dura mit dem gesplitterten Knochen und dem Gehirn verwachsen. Exstirpation eines Stückes der Hirnrinde.

Verlauf: Konvulsionen bestehen in unveränderter Weise fort.

Erfolg: Keiner. — Beobachtungszeit: ?

Nr. 172.* Koch. Fall von Epilepsie mit Trepanation behandelt. Ref. Virchows Jahresbericht 1891. II. S. 309. (Matthiolius.) — Weib. — 35 Jahre. — Mit 10 Jahren ernste Kopfverletzung.

In demselben Jahr ein Krampfanfall, dann seit dem 14. Lebensjahr nächtlich allgemeine Konvulsionen, nach Gravidität nehmen Anfälle zu. Längster freier Zwischenraum 10 Tage. Innerliche Behandlung ohne jeden Nutzen.

Latenz: Monate. — Dauer: 25 Jahre. — Residuen am Schädel: Ja.

Operation: Trepanation (Oktober 1890) an der Stelle der Depression 13 cm oberhalb der Spitze des rechten Processus mastoideus in der Mitte einer Linie von der Nasenwurzel nach der Protuberantia occip. externa.

Verlauf: Anfälle bis auf $^1/_{20}$ der früheren reduziert. 4 Mon. nach der Operation Gedächtnis und Aussehen besser, dann Rezidiv. Nochmalige Operation im Jahre darauf, dann sind Krämpfe nicht mehr aufgetreten.

Erfolg: Heilung. — Beobachtungszeit: 3 Jahre.

Nr. 173. Kocher. Deutsche Zeitschr. f. Chir. 1893, Bd. 36. (Graf.) — Mann. — 16 Jahre. — Längsfissur des linken Stirnbeins bis ins Scheitelbein durch Fall auf den Kopf Mai 1873.

14tägige Bewußtlosigkeit. Totale Hemiparese rechts. Nach einigen Wochen Krämpfe, meist mit Bewußtseinsverlust. Oft Krämpfe nur auf die rechte Seite beschränkt mit Zittern und Steifigkeit im rechten Arm und Bein. Zuckungen im Facialisgebiet rechts und den Augenmuskeln. 1881 bestehen die Anfälle immer noch. Leichte Parese des rechten Armes und Beines.

Latenz: 6 Wochen. — Dauer: 8½ Jahre. — Residuen am Schädel: Ja.

Operation: Trepanation (1881). Ein rauhes, bewegliches Knochenstück, welches durch die Dura mater in das Gehirn eingedrungen war, wird entfernt.

Verlauf: Keine wesentlichen Veränderungen. Anfälle traten in längeren Intervallen wieder auf. $6\frac{1}{2}$ Jahre p. op. Tod an einer Kompressionsfraktur der Lendenwirbelsäule. Autopsie: Im Bereich der oberen und mittleren Stirnwindung ein großer Defekt der Rindensubstanz, der durch eine Cyste ausgefüllt ist, die mit dem Seitenventrikel kommuniziert.

Erfolg: Keiner. — Beobachtungszeit: $6\frac{1}{2}$ Jahre.

Nr. 174. Derselbe. Ebenda. (Graf.) — Knabe. — $8\frac{1}{2}$ Jahre. — Vor 2 Jahren komplizierte eiternde Schädelfraktur.

Nach 10 Tagen Nackenstarre und Verdrehen der Augen nach links. Seit einigen Tagen epileptische Anfälle, die auf die linke Körperseite beschränkt sind und mit Drehen des Kopfes nach links beginnen. Zuckungen im Facialis. Totale linksseitige Hemiplegie. Knochendefekt über dem rechten Stirnbeinhöcker von einer dicken, pulsierenden Narbe ausgefüllt.

Latenz: ca. 2 Jahre. — Dauer: Kurze Zeit. — Residuen am Schädel: Ja.

Operation: Trepanation (Februar 1892) über der Narbe. Feste Verwachsungen von Dura mit Gehirn und Knochen. Excision einer großen 2 cm in die Gehirnsubstanz eindringenden Narbe.

Verlauf: Am 4. Tage ein atypischer Anfall. Heilung ist eine dauernde.

Erfolg: Heilung. — Beobachtungszeit: 8 Jahre (Schär).

Nr. 175. Derselbe. Ebenda. (Graf.) — Knabe. — 14 Jahre. Juli 1889 komplizierte Schädelfraktur mit Depression rechts neben der Pfeilnaht vor der motorischen Region.

Bewußtlosigkeit. Encephalitis septica. Heilung. Nach einigen Monaten epileptischer Anfall, mit Zuckungen der linken Gesichtshälfte beginnend und auf die ganze linke Körperseite übergehend. Kopf nach rechts in den Nacken geschlagen, Augen nach links verdreht. Sehr häufige Anfälle.

Latenz: 7 Mon. — Dauer: $2\frac{1}{2}$ Woche. — Residuen am Schädel: Ja.

Operation: Trepanation. Excision der mit der Dura verwachsenen Hirnpartie. Verletzung des Sinus longitudinalis durch Anlegen zweier Klemmpinzetten gestillt.

Verlauf: Großer Hirnprolaps, der unter Druckverbänden verschwindet und vorübergehende Parese des linken Armes. Leichte Konvulsionen sind zeitweise vorhanden.

Erfolg: Starke Besserung. — Beobachtungszeit: 7 Jahre (Schär).

Nr. 176.* Derselbe. Ebenda. (Matthiolius.) — Weib. — 17 Jahre. — Starker Schädeleindruck mit dem Forceps bei der Geburt.

Mit 3 Jahren Klumpstellung der linken Hand, Arm etwas atrophisch, Schwäche des linken Beines. Vom 12. Jahre ab immer häufiger werdende allgemeine Krämpfe ohne bestimmte Reihenfolge, mit Bewußtseinsverlust.

Latenz: 11 Jahre. — Dauer: 6 Jahre. — Residuen am Schädel: Ja.

Operation: Längsschnitt am Rande des Defekts, bindegewebiger Schluß desselben durchtrennt. Hirnhäute gespalten, darunter faustgroße Höhle mit klarer Flüssigkeit.

Verlauf: Bald darauf 5 Anfälle. 5 Wochen darauf nur noch einmal Zuckungen um das linke Auge, dann bis 4 Monate nach der Operation keine.

Erfolg: Besserung. — Beobachtungszeit: 4 Mon.

Nr. 177. Derselbe. Ebenda. — Mädchen. — 15 Jahre. — Fall aus 10—12 Fuß Höhe auf den Kopf.

Nach dem Trauma 3—4 tägige Bewußtlosigkeit. Keine Lähmungen. Nach 4 Wochen gesund. Im 4. Jahre fast tägliche Ohnmachten, zunächst ohne Krämpfe. Nach und nach kamen Zuckungen hinzu, die im rechten Arm begannen, dann die rechte Gesichtshälfte, dann beide Seiten ergriffen. Treten Anfälle auf, so sind sie an jedem Tage sehr häufig, jedoch treten Pausen von Monaten auf. Zustand verschlimmert sich von Jahr zu Jahr. Depression an der linken Seite des Occipitale.

Latenz: 2½ Jahre. — Dauer: 11 Jahre. — Residuen am Schädel: Ja.

Operation: Trepanation (Februar 1889). Gehirn normal, keine Verwachsungen. Dann Aufmeißelung der Depressionsstelle. Dabei wird die Dura gleich mit eröffnet und es entleert sich reichlich klare Flüssigkeit. Faustgroße Cyste, die mit dem stark ausgedehnten linken Seitenventrikel kommuniziert. Drainage. Naht.

Verlauf: Starker Liquorfluß. Wunde heilt gut mit leichter Temperaturerhöhung, dabei in den ersten Tagen Zuckungen im rechten Arm. Anfälle sind bis Oktober 1890 nicht mehr aufgetreten. Heilung dauert 5 Jahre, dann tritt ein Rezidiv auf. Bei einer neuen Operation wird eine Cyste gefunden und drainiert. Trotzdem keine Heilung.

Erfolg: Vorübergehende Heilung. — Beobachtungszeit: 8 Jahre.

Nr. 178.* Derselbe. Ebenda. — Knabe. — 6 Jahre. — Fall aus 8 Fuß Höhe auf gefrorenen Boden.

In den ersten 2—3 Tagen nach dem Trauma häufige klonische Krämpfe im rechten Arm und Bein. Eine Woche tiefes Koma und Kiefersperre. Nach 11 Tagen vollständige Paralyse der linken Extremitäten, die bis auf eine Parese des linken Beines zurückgingen. Nach einem neuen Kopftrauma epileptische Anfälle, die besonders die oberen Extremitäten ergreifen. Die Anfälle werden häufiger und

stärker und zeigen keinen Jacksonschen Typus. Geistig zurückgeblieben. Depression.

Latenz: $1^1/_4$ Jahr. — Dauer: 2 Jahre 2 Mon. — Residuen am Schädel: Ja.

Operation: Trepanation (Juni 1886). Eine gut hühnereigroße, unter der Dura liegende Cyste, aus der sich gelbliche Flüssigkeit entleert, wird eröffnet. Sie exkaviert das Gehirn stark bis zur Mittellinie.

Verlauf: Patient hatte keine Anfälle mehr, starb aber im zunehmenden Kollaps 6 Tage nach der Operation.

Erfolg: Exitus. — Beobachtungszeit: 6 Tage.

Nr. 179. Derselbe. Ebenda. — Knabe. — 15 Jahre. — Pat. ist zweimal gefallen, einmal im Alter von 3 Jahren, einmal im Alter von 9 Jahren.

Nach dem ersten Falle traten keine Störungen auf, nach dem zweiten blieben dagegen die geistigen Fähigkeiten bedeutend zurück. Der erste epileptische Anfall trat vor 2 Jahren auf. Anfälle, die in der Klinik beobachtet wurden, verliefen etwa folgendermaßen: Der Kopf dreht sich nach rechts, der rechte Mundwinkel wird nach außen verzogen. Die Zunge wird nach links vorn gestoßen und nach rechts zurückgezogen. Außerdem ergreifen die Krämpfe die Extremitäten der rechten Seite.

Latenz: 4 Jahre. — Dauer: 2 Jahre. — Residuen am Schädel: Nein.

Operation: 1. Trepanation (1891) in der Zentralgegend. Starke Blutung. Am Gehirn nichts Abnormes. — 2. Operation nach $^1/_2$ Jahre. Einlegen eines Glasdrains.

Verlauf: 1. Nach kurzer Besserung Wiederauftreten von epileptischen und maniakalischen Anfällen. — 2. Auch jetzt keine wesentliche Besserung.

Erfolg: Keiner. — Beobachtungszeit: 5 Jahre.

Nr. 180. Kümmell. Deutsche med. Wochenschr. 1892, S. 526. (Graf.) — Mann. — 20 Jahre. — Hiebwunde oberhalb und etwas nach vorn vom linken Ohr.

Naht der Wunde, rasche Heilung. 10 Tage nach der Verletzung Zuckungen des rechten Armes und der rechten Gesichtshälfte. Nach 4 Wochen Abnahme des Seh- und Sprachvermögens, Parese des rechten Armes und epileptiforme Anfälle, die sich besonders auf den rechten Arm und rechten Facialis erstrecken, dann allgemeine Ausdehnung annehmend. Stauungspapille.

Latenz: 10 Tage. — Dauer: $^3/_4$ Jahre. — Residuen am Schädel: ?

Operation: Trepanation (November 1891) über der Stelle der Verletzung. Tabula interna anscheinend intakt. Dura mater zeigt einen 1 cm langen Einriß und ist dem Gehirn adhärent. Excision der Dura.

Verlauf: Vollkommene Restitutio ad integrum. Anfälle sind nicht wieder aufgetreten.

Erfolg: Heilung. — Beobachtungszeit: Einige Monate.

Nr. 181. Köhler. Deutsche med. Wochenschr. 1889, Nr. 46 und 1893, Nr. 15. (Graf.) — Mann. — 33 Jahre. — Depressionsfraktur des linken Os parietale durch Säbelhieb vor einem Jahr.

Parese des rechten Facialis und des rechten Armes, später Konvulsionen der rechten Hand bei erhaltenem Bewußtsein. Nach einigen Monaten werden die Anfälle heftiger, verbreiten sich auf die rechte Gesichtshälfte und das rechte Bein und gehen mit Bewußtseinsverlust einher.

Latenz: 9 Wochen. — Dauer: 10 Mon. — Residuen am Schädel: Ja.

Operation: Trepanation. Tabula vitrea gesplittert. Einige Splitter liegen der Dura auf. Zapfenförmige Exostosen liegen der inneren Schädelwand auf. Dura bleibt uneröffnet.

Verlauf: Anfälle bleiben längere Zeit (4 Jahre) fort. Dann erneutes Auftreten der Konvulsionen mit motorischen und sensiblen Störungen. 1895 starb Patient. Bei der Sektion fanden sich encephalitische Veränderungen.

Erfolg: Vorübergehende Heilung. — Beobachtungszeit: 6 Jahre.

Nr. 182.* König. Zentralbl. f. Chir. 1890, S. 497. (Matthiolius.) — Mann. — 30 Jahre. — Durch Verletzung beim Sprung von der Eisenbahn großer Defekt am Schläfen- und Scheitelbein links.

Der Mann wurde geistig sehr defekt, so daß er dem Blödsinn nahe war, zugleich stellten sich vielfach epileptische Anfälle ein.

Latenz: ? — Dauer: ca. 1 Jahr. — Residuen am Schädel: Ja.

Operation: Osteoplastische Deckung des Defekts aus der Stirn. Lappen aus Haut, Periost und einer oberflächlichen Knochenschicht bestehend.

Verlauf: Geistige Fähigkeiten ganz erheblich gebessert. Krämpfe beseitigt.

Erfolg: Heilung. — Beobachtungszeit: 6 Wochen.

Nr. 183. Krause. Berliner klin. Wochenschr. 1905, Fall II. — Mann. — 38 Jahre. — 1897 Verletzung des Kopfes in der Zentralregion und Hitzschlag.

Nach dem Trauma traten epileptische Anfälle auf, die mit klonischen Zuckungen in der rechten Hand begannen und dann auf den rechten Arm, den rechten unteren Facialis, dann auf die ganze rechte Körperseite übergingen, um darauf zuerst häufiger ohne, später mit Verlust des Bewußtseins allgemein zu werden. Patient wünscht dringend die Operation.

Latenz: ? — Dauer: ? — Residuen am Schädel: ?

Operation (Juni 1903): Bildung einer Knochenklappe. Die stark gespannte Dura zeigt nur an einer Stelle geringe Pulsation. Operation wegen starken Blutverlustes abgebrochen. 4 Tage später

2. Operation. Verdickte Dura als Lappen umschnitten. Es entleert sich reichlich Liquor cerebrospinalis. Arachnoidea grau-weiß, sulzig, ödematös. Ritzung der Arachnoidea, Excision des elektrisch bestimmten Zentrums für Bewegungen des Facialis, der Hand, der Finger und des Vorderarmes.

Verlauf: 1½ Stunden später Krampfanfälle von verändertem Charakter, jetzt tonische Krämpfe. 22 Stunden p. op. schwerer tonischer Anfall, in dem Patient erstickte, da auch das Zwerchfell tonisch kontrahiert war. Autopsie ergab, daß die Verdickung der Dura und die leptomeningitischen Erscheinungen in der Gegend der Trepanationsstelle am stärksten gewesen waren.

Erfolg: Exitus. — Beobachtungszeit: 22 Stunden.

Nr. 184. Derselbe. Ebenda. — Mann. — 53 Jahre. — Pat. war im Jahre 1893 mit dem Kopf gegen eine Schiffstreppe geschleudert worden.

Oktober 1903 erster starker Anfall. Krämpfe begannen im rechten Arm, unwillkürlicher Abgang von Kot und Urin. Derartigen Attacken folgten solche, bei denen die Krämpfe ausschließlich im rechten Bein auftraten. Nach 8 Monaten Vermehrung der Anfälle, die jetzt kortikalen Charakter zeigen. Beginn im rechten Bein, dann rechter Arm, zuweilen auch rechte Bauchmuskulatur. Bewußtsein und Sprache nicht beeinträchtigt. Nach einem weiteren Monat schlaffe Lähmung der rechtsseitigen Extremitäten, die sich auf Jodkali und Schmierkur besserte.

Latenz: 13 Jahre. — Dauer: ca. 1 Jahr. — Residuen am Schädel: ?

Operation: Trepanation (November 1904). Stark gespannte Dura mater zeigt schwache Pulsation. Gliom, das das obere Drittel der Zentralwindung einnimmt, excidiert.

Verlauf: Kollaps. Exitus nach 6 Stunden.

Erfolg: Exitus. — Beobachtungszeit: 6 Stunden.

Nr. 185. Derselbe. Chirurgie des Gehirns und des Rückenmarks. Berlin-Wien 1911. — Mädchen. — 7½ Jahre. — Steißgeburt. Schwere Extraktion.

Am 2. Tage nach der Geburt traten Krämpfe auf, die 4 Tage lang bestanden. Hierauf Lähmung der linken Extremitäten, die erst nach Monaten zurückgingen. Derartige Krämpfe wiederholten sich bis zum 5. Lebensjahre, dann bei Gebrauch von Brom-, Opium-, und Valerianapräparaten 2½ Jahre lang leidliche Ruhe. Dann wurden die Krämpfe wieder heftiger und veränderten ihren Typ, indem sie auf das Gesicht beschränkt blieben.

Latenz: 42 Stunden. — Dauer: 7½ Jahre. — Residuen am Schädel: Nein.

Operation: Trepanation (1910). Dura gespannt und ohne Pulsation. Nach 14 Tagen 2. Operation. Diese fördert eine große Cyste, die sich als erweiterter Seitenventrikel erweist, zutage. Deckung

der Höhle durch Duralappen bis auf zwei kleine Streifen, Schluß der Wunde.

Verlauf: Sehr starker Liquorfluß. Nach 5 Wochen ist die Wunde geschlossen. Während der Heilung vielerlei Besorgnis erregende Zustände, aber nur ein Krampfanfall. Krämpfe sind dann nicht wieder aufgetreten; das sonstige Befinden ist ausgezeichnet.

Erfolg: Heilung. — Beobachtungszeit: 5 Mon.

Nr. 186. Derselbe. Ebenda. — Knabe. — 9 Jahre. — Zangengeburt.

Kurz nach der Geburt stundenlang andauernde eklamptische Krämpfe, die 10 Tage lang anhielten. Die geistige und körperliche Entwicklung ist von da ab normal, nur die linken Extremitäten bleiben im Wachstum zurück und zum Teil gelähmt. Erst im 8. Jahre neue Krampfanfälle, die nicht ganz nach bestimmtem Typ verlaufen. Sie beginnen meist im linken Bein und Arm und bleiben bei leichten Anfällen ohne Bewußtseinsverlust auf die linke Seite beschränkt, bei schwereren werden sie unter Eintreten von Bewußtlosigkeit allgemein. Beginnende Verblödung.

Latenz: 8 Jahre. — Dauer: 1 Jahr. — Residuen am Schädel: Nein.

Operation: In zwei Zeiten. Erstens: osteoplastische Trepanation. Zweitens (12 Tage später): Dura pulsiert. Arachnoidea blau durchscheinend, sulzig infiltriert. Es wird eine bläuliche Subarachnoidealcyste aufgedeckt. Die Hirnwindungen sind atrophisch. Die Cyste wird entfernt und das elektrisch bestimmte Zentrum für Arm und Hand in 4—6 mm Dicke exstirpiert.

Verlauf: Wundheilung ohne Besonderheiten. Krämpfe treten nicht wieder auf. Geistige Entwicklung ausgezeichnet.

Erfolg: Heilung. — Beobachtungszeit: 3½ Jahre.

Nr. 187.* Derselbe. Ebenda. — Mann. — 28 Jahre. — Fall auf den Kopf aus einem Fenster im II. Stockwerk auf Steinfliesen.

Bewußtlosigkeit, die mit einer kurzen Unterbrechung 14 Tage dauerte. Nach mehreren Jahren plötzlich allgemeine Krämpfe unter Bewußtseinsverlust, die alle 2—3 Tage auftraten und später noch häufiger wurden.

Latenz: 2¾ Jahre. — Dauer: ca. ¼ Jahr. — Residuen am Schädel: Ja.

Operation: Die Operation ergab einen Defekt im Stirnhirn, Verdickung und Verwachsungen der Dura. Die Schwarte wurde entfernt und ein Ventil angelegt.

Verlauf: Nach 36 Tagen, während welcher Zeit nur einmal ein wirklicher Anfall auftrat, geheilt entlassen. Nach einem Berichte 4 Jahre nach der Operation fühlt sich der Kranke durch diese bedeutend gebessert, wenn auch bisweilen (alle 4—5 Monate) noch Anfälle auftreten.

Erfolg: Besserung. — Beobachtungszeit: 4 Jahre.

Nr. 188.* Kühn. Nach Nast-Kolb. Deutsche Zeitschr. f. Chir., Bd. 74, S. 405. — Mann. — 35 Jahre. — Art des Traumas: ?

Vor 5 Mon. Trauma. Allgemeine epileptische Krämpfe. Der rechte Arm atrophisch, sehr schwach.

Latenz: 5 Mon. — Dauer: ? — Residuen am Schädel: ?

Operation: Trepanation. Im Gehirn über der Rolandoschen Furche haselnußgroße Höhle, mit einer dicken, schmierigen, gelben Masse ausgefüllt.

Verlauf: Anscheinend nicht weiter beobachtet.

Erfolg: ? — Beobachtungszeit: ?

Nr. 189. Kümmell. Deutsche med. Wochenschr. 1892. (Graf.) — Mann. — 34 Jahre. — Schlag mit einem Rapier über die linke Seite des Schädels.

Keine äußerlich sichtbare Verletzung. Einige Tage später plötzlich Bewußtlosigkeit, 12 Tage anhaltend. Mehrere Jahre nach der Verletzung der erste epileptische Anfall, im rechten Arm und Facialisgebiet beginnend, mit allgemeinen Konvulsionen und Bewußtlosigkeit schließend. Über dem linken Scheitelbein eine kleine, kaum fühlbare, auf Druck empfindliche Narbe.

Latenz: 4 Jahre. — Dauer: 3 Jahre. — Residuen am Schädel: Nein.

Operation: Trepanation (November 1888). An der Innenfläche des Schädels keine Knochennarbe, keine Depression. Dura adhärent und narbig. Excision der Dura und eines Teiles der Großhirnrinde.

Verlauf: Niemals wieder ein epileptischer Anfall. Nach $5^1/_2$ Jahren teilt Patient Braun mit, daß die Heilung eine dauernde gewesen sei.

Erfolg: Heilung. — Beobachtungszeit: $5^1/_2$ Jahre.

Nr. 190.* Derselbe. Ebenda. (Matthiolius.) — Knabe. 3 Jahre. — Zangenverletzung bei der Geburt.

Knabe war blödsinnig. Hauptsymptome des Blödsinns schwere epileptische Krämpfe, die sich auf fast alle Muskelgruppen des Gesichts und der Extremitäten erstrecken. Es fand sich am Hinterhaupte nahe der Lambdanaht deutliche tiefe Depression.

Latenz: ? — Dauer: 3 Jahre. — Residuen am Schädel: Ja.

Operation: Handtellergroße Platte, die die Impression in sich schloß, temporär reseziert. Leiste entsprechend der Impression, welche auch im Gehirn solche hervorgerufen, herausgemeißelt. Wunde geschlossen.

Verlauf: Wundheilung reaktionslos. Wesentliche Besserung des Zustandes. Kind konnte anständig sitzen und gehen. Krampfanfälle traten in den nächsten $1^1/_4$ Jahren nicht wieder auf.

Erfolg: Heilung. — Beobachtungszeit: $1^1/_4$ Jahr.

Nr. 191. Derselbe. Sitzung des ärztl. Vereins in Hamburg, 27. V. 1902. — Mann. — Tiefe Depressionsfraktur des Os parietale.

Nach dem Trauma Zuckungen in Gesicht und Armen.

Latenz: Offenbar kurze Zeit. — Dauer: ? — Residuen am Schädel: Ja.

Operation: Trepanation. 1902 zweite Trepanation. Es fand sich eine große, tief ins Gehirn gehende Cyste.

Verlauf: 6 Jahre lang von den Krämpfen befreit. Zur Zeit der Veröffentlichung noch nicht lange genug beobachtet.

Erfolg: Vorübergehende Heilung. — Beobachtungszeit: 11 Jahre.

Nr. 192.* Kumar. Nach Schär. Inaug.-Diss. Berlin 1899. — Kopftrauma.

Allgemeine Epilepsie.

Latenz: ? — Dauer: ? — Residuen am Schädel: ?

Operation: Excision einer schmerzhaften Kopfnarbe und Trepanation. Kein Befund.

Verlauf: ?

Erfolg: Heilung. — Beobachtungszeit: 8 Mon.

Nr. 193. Lampiasi. Contributo alla Chirurgia cerebrale. Riforma med. 8 Giugno 1890. (Graf.) — Mann. — 20 Jahre .— Vor 9 Jahren durch Fall von einem Dach lange Schädelwunde über der linken Regio frontalis ohne Fraktur.

Wunde eiterte 8 Mon. lang. Bald nach der Verletzung epileptische Anfälle mit einem Gefühl von Schwäche in der rechten Seite und Zuckungen im rechten Arm anfangend, dann Verlust des Bewußtseins. Vollständige Taubheit auf dem rechten Ohr.

Latenz: ? — Dauer: 9 Jahre. — Residuen am Schädel: Nein.

Operation: Trepanation (1889). Knochen normal. Dura mater rauh, gefäßreich. Unter der Dura mit ihr adhärent eine feine Membran. Gehirnoberfläche trübe. Die Diagnose wurde bei der Operation auf Pachymeningitis interna haemorrhagica gestellt.

Verlauf: Gefühl von Lähmung im rechten Arm, Schwindel, geringe Worttaubheit. Am 18. Tage leichte Krämpfe im rechten Arm, die bald wieder verschwanden. Besserung der Muskelatrophie und der Worttaubheit. Nach 9 Mon. vollkommene Heilung.

Erfolg: Heilung. — Beobachtungszeit: 9 Mon.

Nr. 194. Derselbe. Nach Schär. Inaug.-Diss. Berlin 1899. — 24 Jahre. — Kopftrauma ohne sichtbaren Knochenbruch.

Jacksonsche Epilepsie.

Latenz: 4 Jahre. — Dauer: 3 Jahre. — Residuen am Schädel: Nein.

Operation: Knochen normal. Dura darunter rauh, stark vaskularisiert, mit hämorrhagischen Punkten durchsetzt. Auf der Innenfläche der Dura Pachymeningitis haemorrhagica. Kreuzweise Incision der Dura.

Verlauf: „Al 31. marzo 1890 ossia 7 mesi dopo più dirsi guarito: difatti non ebbe mai pù fin ora ne' vertiginni."

Erfolg: Heilung. — Beobachtungszeit: 7 Mon.

Nr. 195. A. Lance. The lancet 1891, 1. T. (Graf.) — Mann. 16 Jahre. — Depression über dem Os frontale infolge Zangengeburt.

Seit 14 Jahren epileptische Anfälle mit Bewußtlosigkeit. Beginn mit klonischen Krämpfen im linken Fuß, dann wird die Muskulatur des linken Armes, der linken Gesichtshälfte und endlich die rechte Seite ergriffen.

Latenz: 2 Jahre. — Dauer: 14 Jahre. — Residuen am Schädel: Ja.

Operation: Trepanation (März 1890). Veränderungen am Gehirn und den Hirnhäuten wurden nicht gefunden.

Verlauf: Schnelle Heilung der Wunde. Nach einigen schweren Anfällen in demselben und dem folgenden Monat werden die Anfälle seltener und leichter. Durchschnittlich noch monatlich ein Anfall. Atrophie des linken Armes geringer.

Erfolg: Besserung. Beobachtungszeit: $^3/_4$ Jahr.

Nr. 196. Langenbuch. Freie Vereinigung der Chirurgen Berlins. 11. III. 1889. (Graf.) — Mädchen. — $5^1/_2$ Jahre. — Fall auf den Kopf vor 3 Jahren.

In der folgenden Nacht linksseitigen Konvulsionen. Krämpfe beginnend in der linken Hand, verbreiten sich auf den linken Arm, linkes Bein, linke Gesichtshälfte. Bewußtlosigkeit.

Latenz: Mehrere Stunden. — Dauer: 1 Jahr. — Residuen am Schädel: ?

Operation: Trepanation (1888) über dem Sulcus Rolandi rechterseits. Cyste im Arachnoidealgewebe wird incidiert und drainiert.

Verlauf: Nach 16 Wochen kehren die Anfalle wieder.

Erfolg: Keiner. — Beobachtungszeit: ?

Nr. 197. Lanphear. Journ. of Amer. med. association 1895, Nr. 12, 22. (Graf.) — Knabe. — 13 Jahre. — Schädelfraktur über dem Os parietale.

Rasche Genesung. Mehrere Monate gesund. Dann treten spastische Bewegungen in Arm und Hand auf der der Verwundung entgegengesetzten Seite auf. Anfälle werden allmählich schwerer und ausgedehnter, schließlich allgemeine Konvulsionen.

Latenz: ? — Dauer: Mehrere Jahre. — Residuen am Schädel: Ja.

Operation: Trepanation. Tabula vitrea gesplittert. Ein Knochenfragment dringt durch die Dura in das Gehirn ein und wird extrahiert.

Verlauf: Am 3. Tage p. op. schwere allgemeine Konvulsionen. Seitdem keine Krämpfe mehr.

Erfolg: Heilung. — Beobachtungszeit: Über 2 Jahre.

Nr. 198. Lees and Pages. The Brit. med. journ. 1889, April, p. 889. (Graf.) — Mann. — 38 Jahre. — Fall vor 14 Jahren vom Pferd auf den Kopf.

Nach 7 Mon. Parästhesien im linken Daumen, nach oben ziehend.

Nach mehreren Jahren epileptische Anfälle mit Vorboten in Gestalt der genannten Parästhesien. Öfter Bewußtlosigkeit. Rechts von der Parietalnaht ein bei Perkussion schmerzhafter Punkt. Das Beklopfen löst auch zeitweise Zuckungen im linken Fuß aus.

Latenz: 7 Jahre. — Dauer: 7 Jahre. — Residuen am Schädel: Ja.

Operation: Trepanation über der druckempfindlichen Stelle des Schädels. Knochen verdickt, Dura und Hirnrinde normal.

Verlauf: Einige Tage nach der Operation kehren die Anfälle zurück. Am 15. Tage p. op. heftiger Anfall mit nachfolgendem Exitus letalis. Autopsie: Kleiner Osteophyt hinter der Kranznaht in der Nähe des Zentrums für das linke Bein.

Erfolg: Exitus. — Beobachtungszeit: —.

Nr. 199. Leyden. Berliner klin. Wochenschr. 1894, Nr. 37 (Graf.) — Mann. — 30 Jahre. — Im 4. Jahre Fractura cranii.

Vor 2 Jahren plötzliches Auftreten epileptischer Anfälle. Sie beginnen mit Zuckungen der linken Gesichtshälfte, darauf krampfartiges Zucken des linken Armes und Beines. Seit 14 Tagen Parese, sich steigernd bis zur vollkommenen Lähmung der linken Körperseite. Depression über dem rechten Os parietale.

Latenz: 24 Jahre. — Dauer: 2 Jahre. — Residuen am Schädel: Ja.

Operation: Trepanation (März 1894 von Bardeleben). Das Bindegewebe zwischen Dura und Knochen ist etwas verdickt, andere Veränderungen finden sich nicht.

Verlauf: Parese bessert sich. Konvulsionen sind nicht wiedergekehrt.

Erfolg: Heilung. — Beobachtungszeit: 3 Mon.

Nr. 200. Maceven. The Brit. med. journ. 1888, T. I, p. 305. (Graf.) — Mann. — 22 Jahre. — Art des Traumas: ?

8 Jahre nach einem Kopftrauma treten Krämpfe auf, welche sich auf das Gebiet der Zunge, das Gebiet des rechten Facialis und des rechten Platysma beschränken. Nach jedem Anfall vorübergehende Lähmung der ergriffenen Muskelgruppe.

Latenz: 8 Jahre. — Dauer: ? — Residuen am Schädel: ?

Operation: Trepanation an der Basis der vorderen Zentralwindung. Nußgroße Cyste, die teils in der Rinde, teils in der Marksubstanz lag und um welche sich eine Encephalitis gebildet hatte.

Verlauf: Lähmungen gehen zurück. Anfälle sind nicht wieder aufgetreten. Wahrscheinlich entsprach die Cyste dem Sitz des Facialis-Hypoglossus-Zentrums.

Erfolg: Heilung. — Beobachtungszeit: ?

Nr. 201. Mahir. The Australian med. Gazette. 15. XII. 1885. (Graf.) — Mädchen. — 4 Jahre. — Fraktur des Os parietale rechts.

Erscheinungen von Commotio cerebri. In der folgenden Nacht Auftreten von Krämpfen, auf die linke Körperseite beschränkt. Heilung in 14 Tagen unter Zurückbleiben einer auf nekrotischen Knochen

führenden Fistel. Entfernung der Nekrose, darauf schnelle vollkommene Heilung. 2½ Mon. später stellen sich wieder die einseitigen Krämpfe ein.

Latenz: 2½ Mon. — Dauer: Kurze Zeit. — Residuen am Schädel: ?

Operation: Trepanation. Eine 5 cm tief in den rechten Stirnlappen gemachte Incision entleert einen großen Abszeß.

Verlauf: Am Tage nach der Operation Hemiplegia sinistra. 15 Tage p. op. vollkommene Heilung der Wunde. Patientin ist von ihren Krämpfen befreit.

Erfolg: Heilung. — Beobachtungszeit: 3 Mon.

Nr. 202. Marson. Nach Nast-Kolb. Deutsche med. Wochenschr., Bd. 74, S. 408. — Knabe. — 10 Jahre. — Fall auf die rechte Schädelhälfte.

Nach dem Trauma linksseitige Parese. Seit 3 Mon. Jacksonsche Epilepsie der linken Körperhälfte. Es fand sich an einer der motorischen Region entsprechenden Schädelstelle eine leichte Depression.

Latenz: ca. 7¾ Jahre. — Dauer: ca. ¼ Jahr. — Residuen am Schädel: Ja.

Operation: Trepanation. Das entfernte Knochenstück war rauh. Bei der Operation und in den nächsten Tagen entleert sich aus einer dem Knochen adhärenten Cyste klare Flüssigkeit.

Verlauf: Allmähliche Besserung. Nach 3 Mon. Parese fast gänzlich verschwunden.

Erfolg: ? — Beobachtungszeit: ?

Nr. 203.* Matthiolius. Deutsche Zeitschr. f. Chir., Bd. 52, S. 10. — Mann. — 28 Jahre. — 1886 fiel dem Pat. ein schwerer Kistendeckel aus 3—4 m Höhe auf den Kopf.

Wunde genäht. Nach 2—3 Wochen geheilt. 1893 erster epileptischer Anfall. Sommer 1894 der zweite. 1895 zwei Anfälle. Seit September 1896 häuften sich die Anfälle, zu Zeiten alle zwei Tage ein Anfall. Eine Aura, die in der ersten Zeit deutlich war, zeigt sich später nicht mehr. Beginn der Anfälle mit heftigem Zittern im Arm, besonders rechts, und Rötung des Gesichts, dann unter Verlust des Bewußtseins allgemeine Krämpfe, besonders rechtsseitig. Ausgelöst werden die Anfälle durch körperliche Anstrengung oder psychische Erregung. In der anfallfreien Zeit linksseitige Kopfschmerzen. Gedächtnis soll abgenommen haben, zugleich ist Patient erregbarer geworden. An der linken Schläfe mit der Haargrenze zusammenfallend eine breite glatte verschiebliche Narbe, die wenig empfindlich ist. Knochen darunter etwas uneben mit einer seichten Furche.

Latenz: ca. 7 Jahre. — Dauer: ca. 3 Jahre. — Residuen am Schädel: Ja.

Operation: Trepanation (1896, Braun). Bildung eines

Königschen Haut-Periost-Knochenlappens. An der Stelle der Narbe Periost fest verwachsen und Knochen verdickt. In der Tiefe löst sich eine Knochenscheibe von 2 : 0,7 cm vom übrigen Schädel los und zeigt sich mit der Dura fest verwachsen. Die Scheibe wird entfernt. Hirnpulsation durch die Dura hindurch deutlich. Drainage. Hautknochenlappen zurückgeklappt und befestigt.

Verlauf: Wundverlauf reaktionslos. Nach 8 Tagen ist die Wunde geheilt. 1 Jahr lang sind Kopfschmerzen und Krämpfe nicht wieder aufgetreten, dann ging Patient zur See und ist seitdem verschollen.

Erfolg: Heilung. — Beobachtungszeit: 1 Jahr.

Nr. 204.* Derselbe. Ebenda. — Mädchen. — 14½ Jahre. — 1886 Verletzung an der Stirn.

Krämpfe, die sich nach 6 Wochen einstellten, blieben nach einem ärztlichen Eingriff an der Wunde fort. Vor 3 Jahren neue Krampfanfälle, die stärker waren als die früheren: Kopf wurde auf die linke Seite gedreht, dann stellten sich Zuckungen in Armen und Beinen, sowie des Mundes, und Schlagen des Kopfes nach hinten ein. Bromkali brachte vorübergehende Besserung, dann wieder Krämpfe mit heftigem Erbrechen und Kopfschmerzen. Anwendung von homöopathischen Mitteln war erfolglos, ebenso abermalige Anwendung von Bromkali.

Latenz: 4½ Jahre. — Dauer: 3 Jahre. — Residuen am Schädel: ?

Operation: Trepanation (Juli 1893, Braun). Haut-Periost-Knochenlappen um die Narbe mit Basis nach unten gebildet. Die Dura zeigt nichts Abnormes und wird daher uneröffnet gelassen. Nach Einlegen eines Streifens Protektiv Lappen zurückgeklappt.

Verlauf: Wundheilung glatt. Nach 8 Tagen wieder ein Anfall, nach 14 Tagen Kopfschmerzen. 1 Mon. später waren die Anfälle nicht wieder aufgetreten, aber anfangs heftiger Kopfschmerz vorhanden. Weitere Mitteilungen waren nicht zu erhalten.

Erfolg: Heilung. — Beobachtungszeit: 1 Mon.

Nr. 205.* Maunury et Camuret. Arch. de neurolog. 1892, Nr. 70, S. 52. (Matthiolius.) — Mann. — 23 Jahre. — Fraktur des rechten Scheitelbeins durch Hufschlag.

Mit 8 Mon. einmal leichte Krampfanfälle. 3 Mon. nach dem Trauma epileptische Anfälle. Es entwickelt sich eine schwere, klassische, allgemeine Epilepsie. 9 Jahre nach Beginn der Anfälle ist Patient geistig dement, hat etwa 25 Anfälle pro Monat. Über Stirn- und rechtem Scheitelbein Narbe mit Knochendepression, die auf Druck empfindlich ist.

Latenz: ¼ Jahr. — Dauer: 9 Jahre. — Residuen am Schädel: Ja.

Operation: Einschnitt auf die Narbe. Mit Trepan und Knochenzange aus dem deprimierten Knochen Stücke entfernt. Keine Verwachsungen der Dura. Starke Blutung. Tamponade, Naht.

Verlauf: In den ersten Tagen erhöhte Temperatur, sonst gute Wundheilung. Im ersten Monat nach der Operation 36, im zweiten 17 Anfälle, dann dasselbe Krankheitsbild, wie vor der Operation.

Erfolg: Keiner. — Beobachtungszeit: 3 Mon.

Nr. 206. Mellinghoff. Beitr. z. klin. Chir., Bd. VII, S. 637. (Graf.) — Mann. — 24 Jahre. — Juli 1888 Schlag mit einem Holzprügel gegen den Kopf.

Bewußtlosigkeit 3 Tage lang und linksseitige Hemiplegie. Nach 7 Tagen Krämpfe im linken Arm. Hemiplegie bessert sich langsam. 4 Mon. p. t. ohne besondere Ursache epileptische Anfälle, die in monatlichen Intervallen wiederkehren und einen typischen Verlauf nehmen: Drehen des Kopfes nach links, krampfhafte Zuckungen im linken Arm, dann im linken Bein, dann unter Verlust des Bewußtseins allgemeine Krämpfe. Über dem rechten Os parietale eine Schädelimpression.

Latenz: 4 Mon. — Dauer: $1^1/_2$ Jahre. — Residuen am Schädel: ?

Operation: Trepanation (Juli 1890, Bruns). Subdurale, walnußgroße Cyste wird incidiert. Dura mater am Rande der Cyste mit der Gehirnoberfläche verwachsen, die in der nächsten Umgebung schmutzig gelblich verfärbt ist.

Verlauf: Schnelle Heilung der Wunde. Während der ersten 10 Wochen nach der Operation nur leichte Zuckungen, dann keine epileptischen Anfälle unter Verlust des Bewußtseins wieder. Patient hat nie einen Anfall wieder gehabt. Er gibt an, daß er seinen Obliegenheiten in vollem Umfang nachkommen kann, daß er ein gutes Gedächtnis habe und nicht an Kopfschmerzen leide. Patient ist Potator (trotzdem die Heilung). (Cluß, Beitr. z. klin. Chir., Bd. 66, S. 227.

Erfolg: Heilung. — Beobachtungszeit: $18^1/_2$ Jahr.

Nr. 207. Miles and Miller. The lancet 1891, Nov. 28. (Graf.) — Mann. — 42 Jahre. — November 1884 Schlag auf den Scheitel.

Kleine Narbe über dem linken Scheitelbein, 1888 erster Anfall. Vom 26. VI. bis 6. VIII. 3597 Anfälle. Beginn mit „déviation conjugée" der Augen nach rechts. 3 Sekunden später Kontraktur des Orbicularis oris. Rechter Mundwinkel wird nach außen verzogen, Schrei, Fall auf die rechte Seite, allgemeine tonische und klonische Krämpfe. Meist ohne Bewußtseinsverlust.

Latenz: 4 Jahre. — Dauer: 14 Tage. — Residuen am Schädel: ?

Operation: Trepanation (1888) über der Narbe. 3 Trepanöffnungen. Incision der Dura. Die Rinde sieht hyperämisch und ödematös aus. Probepunktion negativ.

Verlauf: Sehr häufige Anfälle, 219 und mehr täglich.

Erfolg: Keiner. — Beobachtungszeit: 3 Jahre.

Nr. 208. Dieselben. Ebenda 1891, Nov. 28. — Mann. — 35 Jahre. — Art des Traumas: ?

Mehrere Kopfnarben. Unter einer eine erhebliche Depression, seit 4 Jahren bestehend. Vor 6 Mon. neues Kopftrauma. Krampfhafte Zuckungen im Gesicht, Zehen und Füßen.

Latenz: 5 Mon. — Dauer: 1 Mon. — Residuen am Schädel: Ja.

Operation: Trepanation (1888). Subdurale Cyste, 60 g seröser Flüssigkeit enthaltend, wird incidiert. Die Cystenwand kann nicht ganz exstirpiert werden.

Verlauf: Besserung des Allgemeinbefindens. Einen Einfluß auf die Konvulsionen hatte die Operation nicht.

Erfolg: Keiner. — Beobachtungszeit: ?

Nr. 209. Mirallié. Nach Nast-Kolb. Deutsche Zeitschr. f. Chir., Bd. 74, S. 408. — Mann. — 30 Jahre. — Verletzung der linken Stirnseite.

Mehrere Jahre nach der Verletzung Krampfanfälle.

Latenz: 4 Jahre. — Dauer: ? — Residuen am Schädel: ?

Operation: Trepanation an Stelle der Narbe ergab eine Depression von 4 mm Tiefe. 2. Trepanation über dem Armzentrum ergab nichts Abnormes.

Verlauf: ?

Erfolg: Keiner. — Beobachtungszeit: ?

Nr. 210.* Mynter. Annals of surgery, 1894, Mai, p. 544. (Matthiolius.) — Mann. — 24 Jahre. — Im 12. Jahre Kopfverletzung.

Die Verletzung heilte unter Eiterung und Auslösung von Knochensplittern. Mehrere Jahre darnach stellte sich leichte Stupidität und Anfälle von nächtlicher Epilepsie ein, später erhebliche Zunahme derselben. Über dem linken Stirnbein fand sich eine tief deprimierte, mit verwachsener Narbe überdeckte Knochenlücke.

Latenz: 6 Jahre. — Dauer: 6 Jahre. — Residuen am Schädel: Ja.

Operation: 1. (1891) Lösung der Narbe, Erweiterung der Knochenlücke durch Abtragen der wulstigen, sehr verdickten Knochenränder, ausgedehnte Lösung der verwachsenen Dura. — 2. (1892) Abtragung der Knochenränder weiter nach vorn. Lösung von Verwachsungen.

Verlauf: 1. Am Tage nach der Operation 6 Anfälle, dann 17 Mon. lang keine. Oktober 1892 alter Zustand. — 2. Völlige Gesundheit.

Erfolg: Heilung. — Beobachtungszeit: 1½ Jahr.

Nr. 211. Nancrede. The operativ treatment of Jacksonian and local epilepsy. Annals of surgery 1896, Vol. XXIV, p. 125. (Braun.) — Mann. — 24 Jahre. — Verletzung an der linken Seite des Kopfes vor 7 Jahren.

Nach mehreren Jahren epileptische Anfälle, die sich alle 2 bis

3 Wochen täglich wiederholten, um dann 1 bis 2 Wochen auszubleiben. Sie begannen mit Kneifen des rechten Mundwinkels und Bewegungen des rechten Handgelenks. Bewußtlosigkeit trat nicht ein.

Latenz: 2 Jahre. — Dauer: 5 Jahre. — Residuen am Schädel: ?

Operation: Trepanation (Dezember 1890). Die Zentren für Bewegungen des Mundwinkels und der Zunge lokalisiert und exstirpiert.

Verlauf: Der untere Teil der rechten Gesichtsseite, die Zunge und der Mundboden bleiben während einer Woche gelähmt, ferner tritt eine 9tägige Aphasie auf (Nancrede hält sie für zweifellos durch Kompressionen des Sprachzentrums durch einen Bluterguß entstanden). Nach 3 Wochen war jede Lähmung verschwunden. Am 2. Tage nach der Operation hatte Patient einen Anfall. Während der folgenden 3 Jahre war er gesund, dann bekam er wieder epileptische Anfälle, allerdings in langen Zwischenräumen. Genaueres über die Anfälle wird nicht angegeben.

Erfolg: Besserung. — Beobachtungszeit: 3 Jahre.

Nr. 212. Derselbe. Ebenda. p. 127. (Braun.) — Mann. — 30 Jahre. — Als Knabe ausgedehnte Fraktur der Regio fronto-occipitalis.

Patient hatte 18 Mon. vor der Aufnahme epileptische Anfälle bekommen, die allmählich so zunahmen, daß sie ineinander übergingen, trotz medikamentöser Behandlung, die vorübergehende Besserung ergeben hatte. In den letzten 72 Stunden dauerten die Anfälle fast beständig an. Der Beginn der Anfälle, während deren das Bewußtsein erhalten sein sollte, zeigte, daß die Ursache derselben in den Zentren für den linken Daumen, den linken Mundwinkel und den Mundboden gelegen seien.

Latenz: ? — Dauer: $1^1/_2$ Jahr. — Residuen am Schädel: ?

Operation: Im Juni 1892 wird die Exstirpation des Zentrums für die Muskeln der Zunge und des Mundbodens als lebensrettende Operation vorgenommen.

Verlauf: Nach der Operation dauerten die Anfälle noch einige Tage fort, dann kamen sie in längeren Zwischenräumen wieder und bei der Entlassung schienen sie ganz verschwunden zu sein. Nur eine gewisse Schwäche der linken Extremitäten war als Folge der Erschöpfung der motorischen Zentren geblieben. Die nächsten 2 Monate blieb der Kranke auch frei von Anfällen und fühlte sich so wohl, daß er ca. 9 Mon. nach seiner Entlassung, mehrere Tage hintereinander, täglich zwei Acres Korn abschneiden konnte. Infolge dieser unklugen Überarbeitung und der Einwirkung der Sonnenhitze trat, nach Annahme von Nancrede, eine durch Meningitis bedingte akute Manie auf, die von den gleichen Anfällen begleitet und gefolgt waren. Die Parese des linken Armes mit Kontraktur der Hand blieb bestehen. Gegenwärtig ist ein Anfall täglich die

Regel. Manchmal sind auch mehrere am Tage vorhanden, manchmal bleiben sie auch eine Woche lang aus.

Erfolg: Besserung. — Beobachtungszeit: ?

Nr. 213. Derselbe. The med. News 1888, Nov. 24, S. 586. (Graf.) — Mann. — 27 Jahre. — Schlag auf die linke Parietalgegend im 9. Lebensjahr.

Rechtsseitige Konvulsionen von sehr heftigem Charakter. 25 Anfälle innerhalb 3 Tagen. Vor einigen Jahren schon einmal ohne Erfolg operiert.

Latenz: ca. 3 Stunden. — Dauer: 18 Jahre. — Residuen am Schädel: ?

Operation: Trepanation (1888). Excision des Zentrums für Bewegungen des rechten Daumens. Durch Reizung dieser Hirnpartie mit dem elektrischen Strom wurde ein typischer Anfall ausgelöst.

Verlauf: Vorübergehende vollkommene Lähmung des rechten Armes und Aphasie. Konvulsionen sind ausgeblieben. Nach 24 Tagen entlief der Kranke dem Hospital. Nach einem späteren Berichte traten die Krämpfe, über die nichts Genaueres gesagt wird, wieder auf. Ch. B. Nancrede, Annals of surgery 1896, Vol. XXIV, S. 124 [cf. Braun, Deutsche Zeitschr. f. Chir., Bd. 48, S. 238].)

Erfolg: Keiner. — Beobachtungszeit: 2½ Jahre.

Nr. 214. Nast-Kolb, Beitr. zur Hirnchirurgie. Deutsche Zeitschr. f. Chir., Bd. 74. — Knabe. — 9 Jahre. — Vor 5 Jahren schwerer Fall auf den Hinterkopf.

Mehrere Jahre nach der Verletzung Zittern und Kribbeln im linken Arm. Nach weiteren 3 Mon. epileptische Anfälle, beginnend im linken Unterarm. Sie endeten ohne Verlust des Bewußtseins mit allgemeinen Krämpfen. Anfangs 10—15 Anfälle am Tag, nach medikamentöser Behandlung 1—2. Im Krankenhaus wurde Lähmung der linken oberen Extremität und der Streckmuskulatur der linken unteren Extremität sowie doppelseitige Stauungspapille festgestellt. Patient klagt über Kopfschmerzen. Das rechte Scheitelbein ist bei der Perkussion sehr schmerzhaft.

Latenz: ca. 4 Jahre. — Dauer: 1 Jahr. — Residuen am Schädel: Nein.

Operation: Trepanation (Juli 1903). Bildung eines Wagnerschen Knochenlappens. Schädel sehr dünn. Dura gespannt und ohne Pulsation. Kreuzförmige Incision der Dura. 5 haselnußgroße, der Zentralwindung aufsitzende Cysten werden, soweit möglich, exstirpiert. Die Stelle tamponiert. Da das Gehirn große Neigung zeigte, zu prolabieren, konnte weder Dura noch Weichteilknochenlappen geschlossen werden.

Verlauf: Häufiger Verbandwechsel wegen Durchtränkung mit Liquor nötig. Großer Hirnprolaps, der sich allmählich bildete, wurde

mit allen Mitteln erfolglos bekämpft. Nach 6 Wochen eitrige Meningitis und bald darauf der Exitus. Autopsie ergab starke Dilatation des rechten Seitenventrikels mit pflaumengroßer, mit Flüssigkeit gefüllter Ausstülpung, welche einen Teil des Prolapses darstellte.

Erfolg: Exitus. — Beobachtungszeit: ca. 6 Wochen.

Nr. 215. Derselbe. Ebenda. — Knabe. — 12 Jahre. — Zangengeburt.

3 Tage post partum der erste Krampfanfall. Vom 4. Lebensjahr an Krämpfe, die sich besonders im Frühjahr und Herbst gehäuft haben sollen. Bis zu 60 Anfällen täglich. Vor der ersten Operation wurden 87 Anfälle beobachtet. Die Anfälle, die immer gleichen Typ zeigen, beginnen mit Drehen des Kopfes und der Augen nach rechts, verbreiten sich erst über die linke, dann über die rechte Körperhälfte, um schließlich unter leichter Trübung des Bewußtseins mit allgemeinen Krämpfen zu enden. Es bestand eine Lähmung des rechten, unteren Facialis und des rechten Armes, aber keine Sensibilitätsstörung. Der Knabe war geistig zurückgeblieben.

Latenz: 3 Tage bzw. 4 Jahre. — Dauer: 12 Jahre bzw. 8 Jahre. Residuen am Schädel: Nein.

Operation: 1. Trepanation (Mai 1903, Neumann) über dem mittleren Teil der linken Zentralfurche. Keine pathologischen Veränderungen am Gehirn, den Hirnhäuten und am Knochen. Das Zentrum für Drehbewegungen des Kopfes wird elektrisch bestimmt und in einer Ausdehnung von 6:9:11 mm exstirpiert und tamponiert. Wundnaht.

2. Trepanation (November 1903, Neumann) an Stelle der ersten. An der Innenseite des Knochens entsprechend dem gesetzten Hirndefekt fast pfennigstückgroße, flache Knochenprominenz. Die verdickte Dura pulsiert nicht. Stelle des früheren Hirndefektes ausgedehnt excidiert. Knochen mit Prominenz bis auf einen Teil, der sicher gesunder Dura gegenüber zu liegen kommt, ausgelöst.

Verlauf: Anfälle bleiben vom 5. Tage p. op. aus, Lähmungen verschwunden. Nach 1 Jahr wieder Krämpfe und Lähmungen. Anfälle folgten so schnell aufeinander, daß sie nicht zu zählen waren. Schädelwunde völlig geschlossen.

Die Anfälle verschwanden. Lähmungen gingen zurück. 7 Mon. anfallfrei, dann leichte Zuckungen im Kopf.

Erfolg: Besserung. — Beobachtungszeit: 7 Mon.

Nr. 216. Derselbe. Ebenda. — Mann. — 24 Jahre. — Schlag über die rechte Kopfseite vor 2 Jahren.

Nach dem Trauma heftiger Schmerz im linken Bein. Nach einem Jahr etwa alle 8 Tage epileptische Anfälle mit Beginn im Unterschenkel ohne Bewußtseinsverlust. Vater ist Potator, ein Bruder soll gleichfalls an Krämpfen leiden. Keine Sensibilitäts- oder Motilitätsstörungen.

Latenz: ½ Jahr. — Dauer: ca. 1½ Jahr. — Residuen am Schädel: Nein.

Operation: 1. Trepanation (März 1904, Neumann). Wagnerscher Lappen. Unter der Dura fand sich in der Gegend der rechten vorderen Zentralwindung eine augenscheinlich mit dem Knochen verwachsene kirschgroße Cyste, die beim Aufklappen des Lappens einriß. Sitz der Cyste im Armzentrum. Im Beinzentrum hämorrhagische pfenniggroße Stelle vom Aussehen einer Narbe, die ausgedehnt excidiert wird. Tamponade der Cyste. Schluß der Wunde unter Lassen eines Knochendefektes.

2. Trepanation (Mai 1904). Dura verdickt, Gehirnoberfläche unverändert. Bei Palpation der Oberfläche Resistenzgefühl. Es läßt sich an der Falx ein Tumor stumpf auslösen. Profuse Blutung steht auf Tamponade.

Verlauf: Wunde in 3 Wochen vernarbt. Bald Krämpfe wie zuvor.

Vollständige Lähmung der linken Extremitäten, die zeitweilig leichten Spasmen wich. Krampfartige Kontraktionen der linken Bauchmuskulatur. Nach 7 Wochen Wunde geheilt. Nur noch geringe Bewegungsbeschränkung der linken Schulter. Tumor erwies sich als Fibrom.

Erfolg: Heilung. — Beobachtungszeit: 7 Wochen.

Nr. 217. Navratil, Beitr. z. Hirnchirurgie. Stuttgart 1889. (Graf.) — Mann. — 19 Jahre. — Vor 4 Jahren Schlag durch den Schwengel eines offenen Brunnens gegen das rechte Scheitelbein.

Kurze Zeit andauernder Verlust des Bewußtseins. Seit der Zeit Kopfschmerzen, Schwindelgefühl, Gedächtnisschwäche. 2 Jahre nach dem Trauma treten die ersten epileptischen Anfälle auf. Sie beginnen mit klonischen Krämpfen der linken Extremitäten, dann werden die Konvulsionen allgemein. 2—3 Anfälle täglich. Depression des Os parietale.

Latenz: 2 Jahre. — Dauer: 2 Jahre. — Residuen am Schädel: Ja.

Operation: Trepanation (Dezember 1882) über der Depressionsstelle. Knochen bedeutend verdickt. Dura hyperämisch, sonst ohne Veränderungen, wird nicht eröffnet.

Verlauf: 5 Tage nach der Operation ist die Wunde geheilt. Mehrere teils stärkere, teils schwächere Anfälle in den ersten 3 Mon. nach der Operation. Dann folgte eine anfallfreie Zeit von einem Jahr. Später sind wiederum Krämpfe aufgetreten.

Erfolg: Vorübergehende Besserung. — Beobachtungszeit: ?

Nr. 218. Derselbe. Ebenda. (Graf.) — Mann. — 32 Jahre. — Vor 14 Mon. schweres Kopftrauma gegen die linke Parietalgegend.

Rechtsseitige Parese. Sensibilität verringert. Wöchentlich heftige epileptische Anfälle, die immer in der rechten Hand beginnen mit

Streckung und Beugung der Finger. Dann treten klonische Zuckungen des Gesichts und allgemeine Konvulsionen auf.

Latenz: 2 Mon. — Dauer: 1 Jahr. — Residuen am Schädel: ?

Operation: Durch 2 Trepanationen (Oktober 1888 und Februar 1889) Excision mehrerer Narben aus der Hirnrinde. Bei der 2. Operation wird fast der ganze Gyrus centralis anterior exstirpiert.

Verlauf: 1½ Mon. nach der 2. Operation noch mehrere Anfälle. Dann weitere 1½ Mon. keine Anfälle mehr.

Erfolg: Besserung. — Beobachtungszeit: 3 Mon.

Nr. 219. Derselbe. Ebenda. (Graf.) — Mann. — 17 Jahre. — Große Wunde auf der linken Seite des Schädels mit Knochendepression durch Schlag mit einer Heugabel auf den Kopf vor 2¼ Jahren. Bewußtlosigkeit. Mehrere lose Knochensplitter werden nicht entfernt. Am 3. Tage Zuckungen der rechten oberen und unteren Extremitäten. Am folgenden Morgen Hemiplegia dextra und Aphasie. Nach ¾ Jahren nach Abstoßung mehrerer Knochensplitter ist die Wunde geheilt. Lähmung der rechten Gesichtshälfte und die stockende Sprache bleiben. Dazu Facialiskrämpfe, die auch in der Ruhe sich nach 5 Minuten wiederholen. 3 Operationen (Juli und Dezember 1887 und Mai 1888) ohne Eröffnung der Dura haben keinen Einfluß auf die Krämpfe. Diese bekommen jetzt einen ganz bestimmten Typus: Sie beginnen mit Zuckungen in der rechten Gesichtsseite, dann der rechtsseitigen Extremitäten, darauf klonische Krämpfe des ganzen Körpers.

Latenz: 3 Tage. — Dauer: 2¼ Jahr. — Residuen am Schädel: Ja.

4. Operation (August 1888): Dura wird eröffnet. Der Gyrus centralis anterior weist mehrere resistente gelblich-weiße Flecken auf, die mit einem Teil der umgebenden gesunden Rindensubstanz entfernt werden.

Verlauf: Rechtsseitige Lähmung besteht 3 Wochen lang. Anfälle sind nicht wieder aufgetreten.

Erfolg: Heilung. — Beobachtungszeit: 11 Mon.

Nr. 220. G. W. Newbold. Liverpool medic. institution 16. I. 1896. The lancet 1896, Vol. I, S. 235. (Braun.) — Mann. — Schwere Verletzung der rechten Kopfseite.

Wegen der Verletzung wurde in Amerika eine Trepanation ausgeführt, bei der Knochen und Gehirn entfernt wurde. 2 Jahre blieb er gesund, nur hatte er Hemianopsie, nach dieser Zeit (vom März 1891 an) bekam er in Zwischenräumen von 2 Wochen bis zu 2½ Monaten epileptische Anfälle, die immer mit Bewegungen des linken Handgelenks anfingen. Bei der Aufnahme hatte er auf der rechten Kopfseite eine ¾ Zoll tiefe, 2 Zoll von oben nach unten und 1½ Zoll von vorn nach hinten messende pulsierende Depression, deren Mitte 2 Zoll oberhalb des rechten Ohres lag.

Latenz: 2 Jahre. — Dauer: 3 Jahre. — Residuen am Schädel: Ja.

Operation: Newbold trepanierte den am 3. IV. 1894 aufgenommenen Kranken über dem Zentrum für die Bewegungen des Handgelenks und entfernte einen scharfen Knochenstachel.

Verlauf: In den folgenden 1 Jahr 10 Mon. hatte der Mann nur 3 Anfälle.

Erfolg: Besserung. — Beobachtungszeit: 1 Jahr 10 Mon.

Nr. 221. Ohmstedt. Annals of surgery, Nov. 1892. (Graf.) — Mann. — 19 Jahre. — Vor 7 Jahren Fall mit dem Kopf auf einen Stein.

Bewußtlosigkeit während mehrerer Minuten. Naht der Wunde. Geringe Eiterung. Am 9. Tage ein leichter Anfall von Konvulsionen. Heilung in 6 Mon. unter Abstoßung zahlreicher Knochensplitter. Geringe Schwäche im linken Arm bleibt zurück, sonst völliges Wohlbefinden. 1885 Zuckungen im linken Zeigefinger. Seit 1889 Anfälle mit sensibler Aura im Kopfe, dann Flexion des linken Vorderarmes. Später manchmal allgemeine Konvulsionen, die stets in der linken Hand beginnen, von da über Arm und Gesicht auf das linke Bein übergreifen. Über dem rechten Scheitelbein eine Depression.

Latenz: 6 Jahre. — Dauer: 1 Jahr. — Residuen am Schädel: ?

Operation: Trepanation (Juli 1890). Ein Defekt im Schädeldach mit eingebogenen Knochenrändern wird umschnitten. Incision der Dura. Gehirn normal, nur an der aufsteigenden Frontalwindung (Gyrus centralis anterior) eine etwas eingedrückte, dunkel gefärbte Stelle sichtbar.

Verlauf: Mehrfach kehren leichte Anfälle wieder, doch ist Patient arbeitsfähig. Im Jahre 1891 hier und da leichte Anfälle, die ihn jedoch nicht hindern, im Jahre 1892 zu heiraten (Braun).

Erfolg: Besserung. — Beobachtungszeit: 1½ Jahre.

Nr. 222. Oliver and Williamson. The lancet 1896, Vol. I, S. 728. Northumberland and Durban med. society, 12. März 1896. (Braun.) — Mann. — 17 Jahre. — 3 malige Kopfverletzung.

Oberhalb des Ohres gegenüber dem Facialiszentrum befindet sich eine Narbe. 2 Jahre hatte er Anfälle von „petit mal“ und dann einen mit heftigem Kopfschmerz beginnenden epileptischen Anfall. Die epileptischen Anfälle fingen mit Zuckungen der linken Gesichtshälfte an, die dann auf den linken Arm, dann auf das linke Bein übergingen und nachher allgemein wurden.

Latenz: ? — Dauer: ? — Residuen am Schädel: ?

Operation: Über dem Facialiszentrum wurde der Knochen entfernt, aber nichts gefunden.

Verlauf: Heilung der Wunde. Anfälle dauern fort.

Erfolg: Keiner. — Beobachtungszeit: ?

Nr. 223. Olsson. Nach Nast-Kolb. Deutsche Zeitschr. f. Chir., Bd. 74, S. 409. — Mann. — 24 Jahre. — Schlag über das linke Auge.

Auftreten von Jacksonscher Epilepsie. Krämpfe beginnen in der rechten Hand.

Latenz: 3 Jahre. — Dauer: ? — Residuen am Schädel: ?

Operation: Trepanation über dem Armzentrum. Dura gespannt. Armzentrum durch elektrische Reizung bestimmt.

Verlauf: Mehrere Rezidive, dann aber durch Brombehandlung geheilt.

Erfolg: Heilung. — Beobachtungszeit: ?

Nr. 224. Panchet. Nach Nast-Kolb. Deutsche Zeitschr. f. Chir., Bd. 74, S. 407. — Verletzung des linken Stirnbeins.

Deutliche Zeichen der Gehirnerschütterung, die aber nach einiger Zeit verschwanden. Es blieb eine Fistel im Schädel. Diese verschwand, aber damit trat eine schwere Epilepsie mit motorischer Aura im rechten Arm auf.

Latenz: ? — Dauer: ? — Residuen am Schädel: ?

Operation: Eiterherd über dem Sulcus Rolandi entleert.

Verlauf: Nach 10 Tagen geheilt entlassen.

Erfolg: ? — Beobachtungszeit: ?

Nr. 225. Park. The New York med. journal 1888, Nov. 3, S. 10. (Graf.) — Mädchen. — 14 Jahre. — Kontusion der rechten Körperseite durch Fall aus einem Fenster.

10 Tage Bewußtlosigkeit und Hemiplegia sinistra. Nach mehreren Jahren begannen die Konvulsionen, die vom linken Daumen ihren Ausgangspunkt nahmen und später allgemein wurden. Zwei Daumen breit über dem rechten Ohr eine knöcherne Depression.

Latenz: 2 Jahre. — Dauer: ? — Residuen am Schädel: Ja.

Operation: Trepanation (1888) über der Stelle der Depression. Exstirpation einer großen Cyste.

Verlauf: Die Anfälle kehren anhaltend seltener und in unregelmäßigen Zwischenräumen wieder.

Erfolg: Besserung. — Beobachtungszeit: 8 Mon.

Nr. 226. Derselbe. Ebenda. (Graf.) — Mann. — 47 Jahre. — Depressionsfraktur des Schädels.

Nach dem Trauma 16 Stunden andauernder Sopor, darauf leichte Parese des rechten Beines, Lähmung des rechten Armes und motorische Aphasie. Einige Monate später erster epileptischer Anfall. Es handelt sich um Jacksonsche Epilepsie, der Verlauf der Krämpfe ist stets der gleiche.

Latenz: ? — Dauer: ? — Residuen am Schädel: ?

Operation: Trepanation. Unter der Dura liegt eine 1½ Unzen helle Flüssigkeit enthaltende Cyste. Drainage.

Verlauf: Die Sprache bessert sich erheblich, über die Konvulsionen wird nichts gesagt.

Erfolg: ? — Beobachtungszeit: ?

Nr. 227. Parker and Gotch. The Brit. med. journ. 1888,

Nov. 24., S. 586. (Graf.) — Knabe. — 9 Jahre. — Fall vor 1½ Jahren auf die rechte Kopfseite.

Erbrochen. 3 Wochen später Tremor der linken Hand, Zuckungen in derselben. Diese wurden immer häufiger. Es traten Zuckungen des linken Vorderarmes und der linken Gesichtshälfte hinzu.

Latenz: ca. 6 Jahre. — Dauer: ca. 5/4 Jahre. — Residuen am Schädel: ?

Operation: Trepanation (Dezember 1893). Excision des Zentrums für Bewegungen der linken Hand mit dem scharfen Löffel.

Verlauf: Zahl der Anfälle ging nach der Operation auf 4—10 Anfälle pro Tag zurück (früher 20—30).

Erfolg: Besserung. — Beobachtungszeit: 5 Mon.

Nr. 228. Péan. Gazette du Hôpit. 30. Nov. 1893. (Graf.) — 4½ Jahre. — Juli 1893 Revolverschuß in das rechte Auge.

Es schließt sich Meningitis und vollkommene Erblindung auf dem Auge an. 2 Mon. später Schmerzen in der Gegend der rechten Orbita, Lähmung des linken Arms, Parese des linken Facialis und linken Beines. Kurz darauf epileptische Anfälle, auf den linken Arm beschränkt.

Latenz: Etwas über 2 Mon. — Dauer: ? — Residuen am Schädel: ?

Operation: Trepanation über dem Zentrum für den linken Arm. An dieser Stelle findet sich eine zirkumskripte eitrige Meningitis. Drainage.

Verlauf: Heilung mit Wiederkehr des Sehvermögens, Verschwinden der Lähmungen und der Epilepsie.

Erfolg: Heilung. — Beobachtungszeit: 1 Mon.

Nr. 229. Penguez. Nach Nast-Kolb. Deutsche Zeitschr. f. Chir., Bd. 74, S. 405. — Art des Traumas: ?

Epilepsie nach Kopfverletzung.

Latenz: ? — Dauer: ? — Residuen am Schädel: ?

Operation: Lokale Meningitis, deren Herd reseziert wurde.

Verlauf: Von den Anfällen befreit.

Erfolg: Heilung. — Beobachtungszeit: ?

Nr. 230. Périer. Veröffentl. v. Décressac, Thèse de Paris 1890. (Graf.) — Mann. — 39 Jahre. — Trauma gegen die rechte Schläfe.

Zwei kleine Wunden heilen in wenigen Tagen. Anhaltende Kopfschmerzen und allgemeine Schwäche bleiben zurück. Nach einiger Zeit Zittern der linken Körperseite, welches sich zu Konvulsionen steigert, die nur die linke Seite einnehmen und Hemiplegie im Gefolge haben.

Latenz: ? — Dauer: ? — Residuen am Schädel: ?

Operation: Trepanation über der Narbe. Ein Sequester

wird extrahiert. Gehirnoberfläche gespannt und fluktuierend. 3 cm tiefe Incision entleert grünlichen, stinkenden Eiter. Drainage.

Verlauf: Tod am 13. Tage an Meningitis.

Erfolg: Exitus. — Beobachtungszeit: 13 Tage.

Nr. 231. Pershing. Journ. of med. Diss. 1892. XVII. S. 638. (Braun.) — Mann. — 27 Jahre. — Schlag gegen die rechte Kopfseite.

Nach dem Trauma linksseitige Hemiplegie, die in 3 Mon. zurückging. Alsdann traten kurz dauernde Zuckungen im linken Orbicularis palpebrarum auf, die später den Beginn eines kortikalen Krampfanfalles darstellten. Dieser betraf die Hand, den Arm, den Hals der linken Seite und endete mit apathischer Abspannung. 3 Monate traten Krampfanfälle in 1—3 wöchentlichen Intervallen auf. Die Untersuchung stellte Parese des Orbicularis palpebrarum und der Zygomatici der linken Seite fest.

Latenz: 1/4 Jahr. — Dauer: 1/4 Jahr. — Residuen am Schädel: ?

Operation: Die Trepanation ergab in dem Zentrum der oberen Gesichtshälfte zwischen dem Sulcus praecentralis und der Fissura Rolandi, dicht unterhalb des Sulcus frontalis superior eine apoplektische Cyste von 4 cm Ausdehnung, die eröffnet wurde.

Verlauf: Nach der Operation blieben die Anfälle 3 Mon. (so lange dauerte die Nachbeobachtung) lang aus. Ptosis des linken Augenlides, die nach der Operation entstand, verschwand am 8. Tage.

Erfolg: Heilung. — Beobachtungszeit: 1 Jahr (Schär).

Nr. 232. Peyrot. Bull. et mém. de la société de Chir. de Paris 1892, T. XVIII, S. 633. (Braun.) — Mann. — 39 Jahre. — Schlag einer Kurbel gegen die rechte Seite des Kopfes. Mai 1892.

Es entstand eine kleine Wunde, die mit leichter Eiterung heilte. Am 30. VII. 1892 starke Krämpfe im linken Arm, schwächere im linken Bein. Verlust des Bewußtseins. Im oberen und vorderen Teil der rechten Schläfengegend befand sich eine Narbe.

Latenz: 2 Mon. — Dauer: 3 Tage. — Residuen am Schädel: Nein.

Operation: Bei der Operation erscheint der Schädel intakt. Dura stark gespannt, nach ihrer Incision quillt das Gehirn stark vor. In der Annahme eines Hirnabszesses mehrfache Punktionen erst mit Kanüle, dann mit Skalpell, jedoch ohne Erfolg.

Verlauf: Heilung p. p. In den ersten Tagen nach der Operation traten noch häufig Anfälle auf, dann besserte sich das Befinden. Nach 4 Wochen geheilt entlassen. Bei späteren Untersuchungen war der Kranke wohl.

Erfolg: Besserung. — Beobachtungszeit: Höchstens 2 Mon.

Nr. 233. Poelchen. Nach Nast-Kolb. Deutsche Zeitschr. f. Chir., Bd. 74, S. 406. — Mann. — 21 Jahre. — Art des Traumas: ?

Epilepsie vor 4 Jahren traumatisch erworben. Krämpfe beginnen im rechten Fuß.

Latenz: ? — Dauer: ? — Residuen am Schädel: ?

Operation: 3 mal Trepanation. Ventilbildung. An der Hirnoberfläche nichts gefunden.

Verlauf: ?

Erfolg: Heilung. — Beobachtungszeit: 2 Jahre.

Nr. 234. Poppert. Veröffentl. von Weißgerber, Deutsche med. Wochenschr., Vereinsbeilage, S. 149, Fall 2. (Braun.) — Mann. — 28 Jahre. — Schädelverletzung durch Schlag im zehnten Lebensjahre.

Mehrere Wochen nach der Verletzung bekam er Krämpfe im rechten Arm, nach denen eine Lähmung desselben, eine Parese des rechten Beines und zeitweise heftige Kopfschmerzen hinterblieben. Diese Erscheinungen gingen aber im Laufe eines Jahres vollkommen zurück. Im 17. Lebensjahr stellten sich epileptische Krämpfe ein, die jedesmal mit Zuckungen im rechten Arm begannen, dann auf die anderen Extremitäten übergingen, während das Bewußtsein vorübergehend aufgehoben war. Sie hinterließen jedesmal für kurze Zeit eine Parese des rechten Armes und starke Kopfschmerzen. Allmählich traten die Anfälle alle 5—7—10 Wochen auf, später häufiger, 3—4 mal am Tage. Äußerlich fand sich am Schädel eine trichterförmige Einsenkung links neben der Pfeilnaht in der Verbindungslinie beider Meatus auditorii ext.

Latenz: 7 Jahre. — Dauer: 11 Jahre. — Residuen am Schädel: ?

Operation: Die Trepanation (Oktober 1890) deckt eine fast walnußgroße Cyste mit klarem serösen Inhalt auf, die nebst der angrenzenden veränderten Hirnmasse entfernt wurde.

Verlauf: Der Wundverlauf war ein guter. Die Anfälle setzten jedoch nur 4 Wochen aus. Dann traten sie in Pausen von 4 Wochen wieder auf, aber nicht so stark wie früher. Seit 1½ Jahren sind sie ganz weggeblieben bis auf einen Anfall im November 1895 bis 6 Jahre nach der Operation, dann kehrten sie wieder. Patient endete 2 Jahre später durch Selbstmord (Cluß).

Erfolg: Vorübergehende Heilung. — Beobachtungszeit: 8 Jahre.

Nr. 235. Poppert. Veröffentl. von demselben. Ebenda. Fall 1. (Braun.) — Knabe. — 10 Jahre. — Komplizierte Schädelfraktur durch einen Schlag im Alter von 1 Jahr.

½ Jahr vor der Aufnahme in die chirurgische Klinik in Gießen Beginn der epileptischen Anfälle, die sich etwa alle 10 Tage wiederholten. Beginn der Anfälle mit Schmerzen in der linken Hand, im Vorderarm und an der Kopfnarbe, dann traten klonische Zuckungen im linken Vorderarm, Hand und Finger auf, die in äußerste Beugung versetzt wurden, dann gingen die Krämpfe regelmäßig auf die linke untere Extremität über. Die Anfälle dauerten 1—3 Mon. Das Bewußtsein war kurze Zeit aufgehoben.

Latenz: ca. 8½ Jahr. — Dauer: ca. ½ Jahr. — Residuen am Schädel: Ja.

Operation: Trepanation (Dezember 1891) entsprechend der zwischen Pfeilnaht und rechtem Tuber parietale gelegenen Narbe. Es fand sich hier ein Defekt im Knochen, von der narbig verwachsenen Dura erstreckte sich eine Narbenmasse in das Gehirn hinein. Die degenerierte Hirnpartie wurde in ganzer Ausdehnung in einer Tiefe von 1 cm entfernt.

Verlauf: Der Wundverlauf war vollkommen reaktionslos. Patient blieb über 2 Jahre völlig anfallfrei. April 1894 hatte er noch einmal einen Anfall, seitdem sind die Anfälle bis zur Veröffentlichung nicht wieder aufgetreten (1¾ Jahr). Cluß teilt in Bruns' Beitr., Bd. 66, mit, daß die Heilung noch nach 12 Jahren völlig ist und daß Patient seine Arbeit als Maurer gut verrichten kann.

Erfolg: Heilung. — Beobachtungszeit: 12 Jahre.

Nr. 236. Porter, M. F. Med. News, Philadelphia, 11. Oktober 1890. (Graf.) — Knabe. — 12 Jahre. — Schlag auf die linke Regio occipitalis.

Kein Zeichen einer Fraktur. Es bleibt eine schmerzhafte Narbe zurück. 4 Jahre später Auftreten Jacksonscher Epilepsie. Krämpfe leitet eine Flexion der Finger der rechten Hand ein. Rechtsseitige Hemiplegie und Aphasie. Keine Bewußtseinsstörung. 25—50 Anfälle täglich.

Latenz: 4 Jahre. — Dauer: 2 Jahre. — Residuen am Schädel: Nein.

Operation: Trepanation, linke motorische Zone wird freigelegt.

Verlauf: Die Anfälle haben sich rasch an Zahl vermindert.

Erfolg: Besserung. — Beobachtungszeit: Wenige Monate.

Nr. 237.* Postemsky, Vorträge vor der römischen Akademie der Medizin, 28. III. 1893, Zentralbl. f. Chir. 1893, S. 674. (Matthiolius.) — Mann. — 16 Jahre. — Schädelverletzung im Alter von 3 Mon.

Verletzung ließ eine Knochenlücke in der rechten Parietalgegend zurück. Als das Kind gehen lernen sollte, stellte sich Parese des linken Beines, später des Armes und der linken Gesichtshälfte heraus. Arm wurde allmählich atrophisch. In den letzten 4 Mon. häufig wiederkehrende Krampfanfälle von nicht ausgesprochen Jacksonscher Art.

Latenz: 14⅔ Jahre. — Dauer: ⅓ Jahr. — Residuen am Schädel: Ja.

Operation: Bei der Operation lange, tiefe, sackartige Cyste gefunden, tamponiert und zur Heilung gebracht.

Verlauf: Krämpfe traten wieder auf.

Erfolg: Keiner. — Beobachtungszeit: ?

Nr. 238.* Puk. The lancet 1891, Nov. 28., S. 1221. (Matthio-

lius.) — Mann. — 33 Jahre. — Fall auf die rechte Seite des Kopfes vor 24 Jahren.

Mehrere Jahre nach dem Trauma Anfälle epileptischer Art, zuweilen eingeleitet durch Schmerz in der Narbe, allmählich häufiger bis 3 mal am Tage. Durch Brom und Jod zeitweilig freie Pausen. Geistige Fähigkeiten sanken. Anfälle allgemeiner Natur, aber rechte Gesichtshälfte mehr befallen. Hinter Coronar- und hintere Sagittalnaht rechts Narbe mit Knochendepression.

Latenz: 5 Jahre. — Dauer: 19 Jahre. — Residuen am Schädel: Ja.

Operation: Kreuzschnitt über der Depressionsstelle. Knochenpartie durch Trepan entfernt, tiefste Stelle hatte die Dura eingedrückt, die hier opak und verdickt ist. Knochen, innen rauh und höckerig, fortgelassen.

Verlauf: Glatte Wundheilung. Nach 1½ Mon. wieder Anfall. Auch in den nächsten beiden Monaten, dann in jedem Jahre 2, im 4. und 5. je ein Anfall. Allgemeinbefinden gebessert.

Erfolg: Besserung. — Beobachtungszeit: 5 Jahre.

Nr. 239.* Derselbe. Ebenda. (Matthiolius.) — Mann. — 37 Jahre. — Kopfverletzung.

¾ Jahr nach dem Trauma von der Polizei im epileptischen Anfall eingeliefert. Seit der Verletzung Kopfschmerzen und etwa alle 3 Wochen Anfälle unter Bewußtseinsverlust. Rechte Seite angeblich mehr beteiligt als die linke. An der Stirn deprimierte verwachsene Narbe.

Latenz: Kurze Zeitdauer. — Dauer: 10 Mon. — Residuen am Schädel: Ja.

Operation: Narbe ausgelöst, im Knochen feines Loch, ausgefüllt mit fibrösem Gewebe, genau in der Mittellinie. Mit Trepan umgebenden Knochen entfernt. Verwachsungen der Dura getrennt. Wunde geschlossen.

Verlauf: Wundheilung glatt. Kopfschmerzen und Allgemeinbefinden gebessert. 1 Mon. später nach einem Streit ein Anfall, ebenso am nächsten Tage. Wollte bei späteren Anfällen wiederkommen, erschien aber nicht mehr.

Erfolg: Keiner. — Beobachtungszeit: 1 Mon.

Nr. 240. Rasumowsky, Zur Frage der Trepanation bei kortikaler Epilepsie. Arch. f. klin. Chir., Bd. 67. — Mann. 34 Jahre. — Beilhieb ohne Knochenverletzung auf den Kopf.

Viele Jahre nach dem Trauma bekam Patient epileptische Anfälle, die anfangs seltener, später häufiger waren, zuletzt 10—15 Anfälle monatlich. Bei den Anfällen, die 5—8 Minuten dauerten, stürzte Patient hin, verlor die Besinnung und bekam Krämpfe, besonders linksseitig, wobei der Kopf nach hinten gebogen wurde. Über dem rechten Scheitelbein eine 4 cm lange, nicht mit dem Knochen verwachsene Narbe.

Latenz: 11 Jahre. — Dauer: 1 Jahr. — Residuen am Schädel: Nein.

Operation: Osteoplastische Schädelresektion in der rechten Zentralgegend. Veränderungen sind nirgends nachzuweisen. Die Zentren werden elektrisch bestimmt und ein $1\frac{1}{2}:2$ cm großes Stück Hirnrinde in dieser Gegend in einer Tiefe bis zu 7 mm excidiert. Naht der Dura. Reposition des Lappens. Hautnaht.

Verlauf: Wundheilung gut. In den ersten Tagen Lähmung des linken Armes. Während der Wundheilung bisweilen Kopfschmerz und leichte Zuckungen im linken Arm. Krämpfe sind nicht wieder aufgetreten. Allgemeinbefinden ist gut.

Erfolg: Heilung. — Beobachtungszeit: Über 3 Jahre.

Nr. 241. Derselbe. Ebenda. — Mann. — 18 Jahre. — Stoß mit dem Kopf gegen einen Ofen im Alter von 5 Jahren.

Der erste Anfall begann in der Schule mit plötzlichen Zuckungen im linken Bein, die sich rasch auf die ganze linke Körperseite ausbreiteten. Er schrie auf, stürzte zu Boden und verlor das Bewußtsein. Dauer 15 Minuten. Ähnliche Anfälle hatte der Patient bis zur Aufnahme in die Klinik etwa 40. Bewußtsein war meistens nicht erloschen. Die Anfälle wurden manchmal allgemein. Patient hat auch hysterische Anfälle mit Weinen. Über dem linken Scheitelbein ca. $1\frac{1}{2}$ Finger breit unter der Pfeilnaht ist etwas wie eine leichte Depression wahrzunehmen.

Latenz: 11 Jahre. — Dauer: 2 Jahre. — Residuen am Schädel: ?

Operation: Osteoplastische Schädelresektion in der Gegend der rechten Zentren. Am entblößten Gehirn Gefäße dilatiert, Pia gleichsam ödematös. Krampfzentren elektrisch bestimmt und ein $1\frac{1}{2}$ qcm großes Hirnstück in 4 mm Tiefe excidiert. Naht der Dura und der Haut.

Verlauf: Während der Heilung der Wunde Kopfschmerzen, mehrere epileptische Anfälle, Geistesabwesenheit und Halluzinationen, Retrepanation ergab keinen abnormen Befund. Krämpfe dauerten auch nach der Entlassung fort, bis zu seinem Tode, der aus unbekannter Ursache nach einem Jahre eintrat.

Erfolg: Keiner. — Beobachtungszeit: 1 Jahr.

Nr. 242. Derselbe. Ebenda. — Mann. — 30 Jahre. — Schlag mit einem eisernen 3-Pfund-Gewicht in die Schläfengegend vor $2\frac{1}{2}$ Jahren.

Nach dem Trauma 8 Tage bewußtlos, dann Aphasie und rechtsseitige Hemiparese. Nach $\frac{1}{4}$ Jahr epileptische Anfälle mit allgemeinen Krämpfen und Bewußtseinsverlust. Motilitätsstörung nahm zu, Sprache wenig gebessert. Im ganzen 30—40 Anfälle vor der Operation. Starke Depression an der linken Schläfe.

Latenz: 3 Mon. — Dauer: $2\frac{1}{4}$ Jahr. — Residuen am Schädel: Ja.

Operation: Trepanation an Stelle der Depression. An der Schädelinnenfläche starke unregelmäßige Knochengewebswucherungen. Dura an Stelle der Depression mit Knochen und Pia verwachsen. An der Hirnrinde keine Veränderungen. Trepanationsöffnung mit den Weichteillappen bedeckt. Naht.

Verlauf: Heilung ohne Komplikationen. 1½ Mon. nach der Operation noch einen Anfall, dann keine mehr.

Erfolg: Heilung. — Beobachtungszeit: 8½ Jahr.

Nr. 243. Raw. Nach Nast-Kolb. Beitr. zur Hirnchirurgie. Deutsche Zeitschr. f. Chir., Bd. 74, S. 406. — Mann. — 25 Jahre. — Sturz auf die Stirn.

Anfälle beginnen im linken Daumen.

Latenz: ½ Jahr. — Dauer: ? — Residuen am Schädel: Ja.

Operation: Trepanation. Große Depressionsfraktur. Der größere Teil des rechten Stirn- und die vordere Partie des rechten Seitenwandbeines wird entfernt. Dura nicht eröffnet.

Verlauf: ?

Erfolg: Heilung. — Beobachtungszeit: ½ Jahr.

Nr. 244. Rein. Die Chirurgie 1897, Nr. 7. Ref. Zentralbl. f. Chir 1897, S. 1213. (Braun.) — Weib. — 30 Jahre. — Komplizierte Schädelfraktur.

Das Trauma hatte eine ausgedehnte Verletzung des Gehirns zur Folge. Linker Arm und linkes Bein gelähmt. Darauf trat ein Krampfanfall auf, die Kranke fiel in Bewußtlosigkeit, die eine Woche lang dauerte. 4 Wochen nach der Verletzung Jacksonsche Epilepsie, die mit Krämpfen in der linken Hand anfing, welche auf die linke Gesichtshälfte übergingen, um dann, nachdem sie den linken Fuß ergriffen, mit allgemeinen Krämpfen unter Verlust des Bewußtseins zu enden. In der linken Schläfengegend fand sich eine 4 cm lange und 5 cm hohe Lücke im Schädelknochen, die von einer Narbe bedeckt war, dieselbe lag gerade auf der Rolandoschen Furche.

Latenz: 4 Wochen. — Dauer: 2 Jahre 11 Mon. — Residuen am Schädel: Ja.

Operation: Bei der von Diakonow vorgenommenen Operation (April 1895) wurde ein abgesprengtes 1½ cm langes Knochenstück gefunden, das in die Gehirnsubstanz eingedrungen war. Dasselbe wurde entfernt und die eingedrückte Knochenpartie mit dem Meißel abgetragen. Der Defekt wurde osteoplastisch nach der Methode von König gedeckt.

Verlauf: Während der 4 Wochen dauernden Heilung Fieber, starke Kopfschmerzen und Eiterung. 24 Tage nach der Operation ein Anfall, ein zweiter nach 61 Tagen; dann bis zu ihrer Entlassung am 9. VII. keiner mehr. Während der 1½ Jahre dauernden Nachbeobachtungszeit berichtete die Kranke 3 mal. Einmal, daß sie niedergekommen sei, dann, daß sie am 4. IV. einen Anfall

gehabt hätte, der aber schwächer und kürzer war, wie die früheren und ebenso einen Anfall im August 1896.

Erfolg: Besserung. — Beobachtungszeit: $1^1/_3$ Jahr.

Nr. 245. Robson. Nach Schär. Inaug.-Diss. Berlin 1899. — Komplizierte Depressionsfraktur des Schädels.

Rhythmische Konvulsionen der rechten Finger.

Latenz: ? — Dauer: ? — Residuen am Schädel: Ja.

Operation: Knochen an Stelle der Depression hervorragend. Dura adhärent. Entfernung des hervorragenden Knochenstückes.

Verlauf: Spasmen verschwinden 6 Tage p. op. Funktion des rechten Armes wieder hergestellt.

Erfolg: ? — Beobachtungszeit: 5 Wochen.

Nr. 246. Rotgans. Nederl. Tydschrift v. Geneesk, 14. Jol. 1894. (Graf.) — Mann. — 43 Jahre. — Schuß in die rechte Kopfseite.

Bewußtlosigkeit. Extraktion der Kugel. Es bleibt ein pulsierender Schläfendefekt zurück. Epileptische Anfälle nur rechtsseitig (?).

Latenz: ? — Dauer: ? — Residuen am Schädel: Ja.

Operation: Trepanation. Verwachsungen von Hirnrinde und Meningen im unteren Teile des Defekts werden gelöst.

Verlauf: Keine weiteren Anfälle seit der Operation.

Erfolg: Heilung. — Beobachtungszeit: 5 Mon.

Nr. 247. Rushton-Barker. Nach Nast-Kolb. Deutsche Zeitschr. f. Chir., Bd. 74, S. 407. — Mann. — 38 Jahre. — Vor 18 Jahren Schädelfraktur.

Patient wurde nach dem Trauma mit Erfolg trepaniert. 3 bis 4 Jahre später epileptische Anfälle, die wieder verschwanden. 1895 wurde die Narbe excidiert und die von dem Knochen abgelösten Weichteile gereinigt. Nach 6 Jahren wieder zunehmende epileptische Anfälle. Man fand an der letzten Operationsstelle eine weiche, pulsierende, auf Druck nachgebende Narbe.

Latenz: 3—4 Jahre. — Dauer: ? — Residuen am Schädel: Ja.

Operation: Trepanation. Adhäsion der alten Narbe mit dem Gehirn. Dura mit den Rändern der alten Trepanationsöffnung verwachsen. Lösung der Adhäsionen. Zwischen Dura und Kopfhaut wurden steife Stückchen Goldblech eingelegt.

Verlauf: Aufhören der Hirnpulsation an der Operationsstelle.

Erfolg: ? — Beobachtungszeit: ?

Nr. 248. Salzer. Wien. klin. Wochenschr. 1889, Nr. 5 u. 6. (Graf.) — Mann. — 23 Jahre. — 1884 Schädeltrauma.

Stark blutende Wunde auf der linken Kopfseite. Am folgenden Tage Parese der rechten Hand, am dritten Tage Sprachstörung, am vierten Tage Zuckungen in der rechten Gesichtshälfte und den Extremitäten rechterseits. Nach 4 Jahren vollkommener Gesundheit wieder Anfälle. Trepanation. Frühjahr 1888 in Athen (Galvani)

ohne Erfolg. Krämpfe beginnen in der rechten Gesichtshälfte und den Extremitäten rechterseits und werden dann allgemein. Vor dem linken Scheitelbeinhöcker eine Knochenimpression.

Latenz: 4 Jahre (bzw. 4 Tage). — Dauer: ¾ Jahr. — Residuen am Schädel: Ja.

Operation: Trepanation (Dezember 1888). Verwachsungen der Dura mit dem Knochendefekt werden gelöst. Excision mehrerer bohnengroßer Cysten aus der Hirnoberfläche.

Verlauf: Vorübergehende Parästhesien und Parese der rechten Hand und des Facialis sowie Sprachstörung. Mehrere Anfälle bis zu 5 Wochen nach der Operation; seitdem keine Anfälle mehr.

Erfolg: Besserung. — Beobachtungszeit: 10 Wochen.

Nr. 249. Savilla. Nach Graf. — Mann. — 37 Jahre. — Schlag auf den Kopf vor 15 Jahren.

Vor 3 Jahren epileptische Anfälle mit Parese der rechten Seite.

Latenz: 12 Jahre. — Dauer: 3 Jahre. — Residuen am Schädel: ?

Operation: Trepanation. Große Narbe in der Hirnrinde. Unvollständige Entfernung einer Cyste.

Verlauf: Mehrere Anfälle an den der Operation folgenden Tagen. Besserung der Parese des rechten Armes, während die der unteren Extremität bestehen bleibt.

Erfolg: Keiner. — Beobachtungszeit: ?

Nr. 250. Schaack. Beiträge zur Schädel- und Hirnchirurgie. Beiträge zur klin. Chir., Bd. 69. — Mädchen. — 12 Jahre. — Der Patientin fiel im 3. Lebensjahr ein Ziegelstein auf den Kopf.

Ein Jahr vor der Aufnahme in die Klinik hatten die Krampfanfälle begonnen. Der Verlauf war so, daß zuerst Zuckungen im Gesicht auftraten, die dann auf Arm und Bein übergingen. Patientin war während der 3—5 Minuten dauernden Anfälle bewußtlos. Die Untersuchung ergab eine fingerbreite, 11 cm lange Depression in der linken Parietalgegend, die zum Teil pulsierte.

Latenz: 8 Jahre. — Dauer: 1 Jahr. — Residuen am Schädel: Ja.

Operation: Trepanation. Die stark verdickte, mit einigen stecknadelkopfgroßen Cysten besetzte Dura wird excidiert. — 2. Operation: Knöcherne Deckung des Defekts.

Verlauf: Nach der 1. Operation treten wieder Krämpfe auf. — Heilung der Krämpfe.

Erfolg: Heilung. — Beobachtungszeit: 3 Jahre.

Nr. 251. Derselbe. Ebenda. — Weib. — 22 Jahre. — Schädeldepression während der Geburt.

Zuckungen im linken Arm, der seit der Geburt gelähmt und im Wachstum zurückgeblieben war, begannen im 9. Lebensjahr. In den letzten Jahren waren die Anfälle häufiger. Sie gingen von der linken Hand aus und verteilten sich unter Bewußtseinsverlust auf den ganzen Körper.

Latenz: 9 Jahre. — Dauer: 13 Jahre. — Residuen am Schädel: Nein.

Operation: Bei der Trepanation wurde ein Hämangiom der Pia mit einem Teil der Rinde der rechten vorderen Zentralwindung exstirpiert.

Verlauf: Hirnprolaps, längere Zeit Aphasie und Lähmung der linken Extremitäten. Die vorher schon vorhandene Parese des linken Armes bleibt bestehen. Anfälle treten nicht mehr auf.

Erfolg: Heilung. — Beobachtungszeit: $1^1/_2$ Jahr.

Nr. 252. Derselbe. Ebenda. — Mann. — 32 Jahre. — Leichtes Trauma gegen den Kopf.

Die Anfälle bestehen in tonischen und klonischen Krämpfen in der linken Hand, die in der letzten Zeit alle 15 Minuten auftraten.

Latenz: 8 Jahre. — Dauer: ? — Residuen am Schädel: Nein.

Operation: Trepanation. Gehirn etwas ödematös, sonst nichts Abnormes. Das zuerst krampfende Zentrum wurde auf elektrischem Wege bestimmt und hier eine Incision in die Rinde gemacht. Hierdurch wird eine walnußgroße, dünnwandige, hämorrhagische Cyste mit breiigem Inhalt und frischen Gerinnseln aufgedeckt. Diese wird entfernt.

Verlauf: Heilung ohne Störung. 1 Jahr ganz anfallfrei. Später leichte Zuckungen in der linken Körperseite.

Erfolg: Besserung. — Beobachtungszeit: 3 Jahre.

Nr. 253. Derselbe. Ebenda. — Mann. — 19 Jahre. — Schlag auf den Kopf.

Anfälle begannen stets mit Zuckungen in der rechten Hand und im rechten Arm. Sie verbreiteten sich dann auf die ganze rechte Körperseite. Eine innere Behandlung war ohne Erfolg.

Latenz: ? — Dauer: 9 Mon. — Residuen am Schädel: ?

Operation: Trepanation über der linken Zentralfurche. Starke venöse Blutung durch Anreißen eines Sinus durch Tamponade gestillt. Weiterer Eingriff verschoben.

Verlauf: Am 1. Tage einmal Krämpfe, am 2. zweimal. Am Abend des 2. Tages plötzlicher Exitus. Autopsie ergibt einen Erweichungsherd im Gyrus praecentralis. Anhaltspunkte für den plötzlichen Exitus sind nicht vorhanden.

Erfolg: Exitus. — Beobachtungszeit: —.

Nr. 254. Derselbe. Ebenda. — Mann. — 25 Jahre. — Kopfverletzung in der Gegend der linken motorischen Region.

Anfälle von typisch Jacksonscher Epilepsie traten jede Woche auf.

Latenz: $1^1/_2$ Jahre. — Dauer: $1^1/_2$ Jahre. — Residuen am Schädel: ?

Operation: Die Trepanation deckt an Stelle des Traumas eine walnußgroße Cyste auf, die entleert wird.

Verlauf: Bisweilen leichte Anfälle von kurzer Dauer. Brommedikation hat günstigen Einfluß.

Erfolg: Besserung. — Beobachtungszeit: 8 Mon.

Nr. 255. Schär. Inaug.-Diss. Berlin 1899. — Knabe. — 10 Jahre. — Sehr schwere Zangengeburt.

Kind hatte am Kopf zwei Wunden von der Zange, die gut heilten. Vom ersten Lebensjahr an epileptische Anfälle, die 1—2 mal jährlich auftraten. Sie beschränkten sich in den ersten Jahren auf den Kopf und den Körper, der starr war. In den späteren Jahren beteiligten sich auch die Extremitäten. Es handelt sich um eine Jacksonsche Epilepsie mit etwas unbestimmtem Typus.

Latenz: ca. 1 Jahr. — Dauer: 9 Jahre. — Residuen am Schädel: Ja.

Operation: Beim Versuch, die Haut von der Unterlage abzulösen, wird die Schädelhöhle eröffnet. Aus ihr ergießt sich eine große Menge von mit Blut gemischter Cerebrospinalflüssigkeit. Diese stammt aus einer Cyste, die drainiert wird.

Verlauf: Wundheilung gut. Patient trägt eine Schutzplatte. Anfälle sind nicht wieder aufgetreten.

Erfolg: Heilung. — Beobachtungszeit: 3 Jahre.

Nr. 256. Derselbe. Ebenda. — Mann. — 22 Jahre. — Fall aus 1 m Höhe auf die Gegend des rechten Parietalhöckers.

P. t. Blutungen aus Mund und Ohren. 2 Tage Bewußtlosigkeit, dann Delirien und ein 8 Tage ununterbrochen andauernder Schlaf. Erster Anfall auf der Straße. Nach ca. 3 Wochen wieder ein Anfall. Später alle 2—3 Tage Krämpfe, die folgenden Verlauf zeigen: Zuerst wird der Mundwinkel nach außen verzogen, Augen und Kopf werden nach rechts gedreht, dann wird der linke Arm nach oben hinten gestreckt. Es folgen unter Bewußtseinsverlust Konvulsionen in allen 4 Extremitäten.

Latenz: ca. 8 Jahre. — Dauer: ca. 5 Mon. — Residuen am Schädel: Ja.

Operation: Trepanation an Stelle der Impression. Es finden sich Adhäsionen, Narbenmassen und eine Cyste, die drainiert wird.

Verlauf: Keine Lähmungserscheinungen. Aus dem Drain entleert sich immer etwas Cerebrospinalflüssigkeit. Wundheilung sehr gut. Patient hatte noch einige Anfälle, einen nach starker gemütlicher Erregung. Dann blieben die Anfälle 4 Jahre lang aus. Intelligenz hat nicht abgenommen, Patient ist aber reizbarer geworden.

Erfolg: Heilung. — Beobachtungszeit: 7 Jahre.

Nr. 257. Derselbe. Ebenda. — Mann. — 32 Jahre. — Schlag mit einer eisernen Schaufel über die linke Kopfhälfte.

Die Wunde braucht 40 Tage bis zur Heilung, zahlreiche kleine Knochensplitter wurden bei der Reinigung der Wunde entfernt. Nach einigen Wochen Schmerzen im linken Ohre, die nach Ausfließen einer heftig stinkenden Flüssigkeit wieder schwanden. Nach vielen

Jahren monatlich wiederkehrende Anfälle von Bewußtlosigkeit. Angaben von motorischen Reizerscheinungen fehlen. Im Krankenhause werden an einem Tage 6 Anfälle beobachtet, die nicht alle ganz gleichmäßig verlaufen, aber Jacksonschen Typus zeigen.

Latenz: 11 Jahre. — Dauer: 2 Jahre. — Residuen am Schädel: Ja.

Operation: Es findet sich bei der Trepanation ein Knochenstück, das in das Gehirn hineinragt. Die Dura ist an der Stelle der Impression stark mit der Haut verwachsen. Unter ihr findet sich ein losgelöstes Knochenstückchen. Eine Cyste, deren Grund durch narbiges Gehirngewebe gebildet wird, wird entfernt.

Verlauf: Wundheilung gut. Bis zur Entlassung keine Anfälle. Er hat noch einmal Anfälle nach 8 Monaten. Nach einem Bericht 5 Jahre später ist er völlig geheilt, nachdem er Antialkoholiker geworden ist.

Erfolg: Heilung. — Beobachtungszeit: 5 Jahre.

Nr. 258. Derselbe. Ebenda. — Mann. — 52 Jahre. — Fall von einem Dach auf einen gewölbten Boden (war vor 30 Jahren schon einmal hoch heruntergestürzt und hatte mehrere Rippen gebrochen).

Patient war ½ Stunde bewußtlos. Am nächsten Tage bekam er Krämpfe mit Zuckungen in der rechten Gesichtsseite und den Extremitäten, am meisten im rechten Arm. Das Bewußtsein war während des Anfalles verloren. Am gleichen Tage noch 4 Anfälle. Die späteren Anfälle betreffen auch hauptsächlich die rechte Körperhälfte. Der letzte Anfall am Tage vor der Operation.

Latenz: 1 Tag. — Dauer: 1 Mon. — Residuen am Schädel: Ja.

Operation: Bei der Trepanation zeigt sich, daß der Knochen über dem Facialiszentrum „Z" förmig gebrochen und an einer kleinen Stelle impressioniert war. Sonst nichts Besonderes.

Verlauf: In der Nacht nach der Operation noch 3 Anfälle. Am nächsten Morgen 4. Das Sensorium ist zeitweilig getrübt. Wundheilung gut. Weitere Krämpfe sind nicht aufgetreten. Patient ist aber sehr reizbar und dement.

Erfolg: Besserung. — Beobachtungszeit: 1 Jahr.

Nr. 259.* Derselbe. Ebenda. — Knabe. — 10½ Jahre. — Schädelfraktur vor 7 Jahren.

2—3 tägige Bewußtlosigkeit und 9—10 tägige Aphasie. Am 3. Tage, noch während der Bewußtlosigkeit, rechtseitige klonische Krämpfe. Nach 3 Wochen sind alle Symptome des Unfalles verschwunden. Es entwickelt sich in der Gegend der Verletzung eine serose Flussigkeit enthaltende Geschwulst, die sich nach der Punktion wieder bildet und bald von selber verschwindet. Entwicklung von Exophthalmus. Zeitweilig heftige Kopfschmerzen. Seit 1 Jahr bisweilen Absenzen, die immer häufiger werden und sich allmählich

mit Krämpfen verbinden. Über der rechten Ohrmuschel eine Impression.

Latenz: 6 Jahre. — Dauer: 1 Jahr. — Residuen am Schädel: Ja.

Operation: 1. Operation: Es wird eine faustgroße Höhle aufgedeckt, die sich als Seitenventrikel erweist. Die Wand wird zum Teil excidiert, soweit sie sich als Narbe erweist. Naht. Drainage. Verband.

2. Operation: Die neue Trepanationsstelle liegt hinter der ersten. Kein befriedigender Befund. Naht. Drainage.

3. Operation nach 2 Jahren: Eröffnung eines Hohlraums. Es entleert sich viel Cerebrospinalflüssigkeit.

4. Operation: Einlegen eines Drains.

Verlauf: Einige Stunden nach der Operation hat Patient noch 2 Anfälle, am nächsten Tag einen. Während der Wundheilung Fieber, später ein subkutaner Abszeß. Bald nach der Entlassung wieder sehr starke Anfälle mit Wiederholung in kurzen Zwischenräumen.

Unmittelbar nach der Operation Schmerzen in beiden Augen und Kopfschmerzen. Am nächsten Tage keine Klagen mehr. Wundheilung p. p. Aussetzen der Krämpfe fast 2 Jahre.

Während das Drain liegt, zeitweilig Kopfschmerzen und Erbrechen, auch Krämpfe ca. 1 Mon. nach der Operation. Kommt wegen des Kopfschmerzes wieder zur Aufnahme.

Patient fühlt sich wohl und hat keine Krämpfe wieder gehabt.

Erfolg: Heilung. — Beobachtungszeit: 8 Mon.

Nr. 260. Derselbe. Ebenda. — Mann. — 22 Jahre. — Schädelbruch durch 1 Stockwerk tiefen Fall.

Mehrere Jahre nach dem Trauma erster epileptischer Anfall, bestehend in akuter Verwirrtheit und Zuckungen in beiden Armen. Im nächsten Jahre traten die Anfälle mit Bewußtlosigkeit auf und nahmen an Häufigkeit zu. Bromkali hat nur geringen Erfolg, Kurare und Belladonna gar keinen. Nach einer neuen Schädelfraktur starke Vermehrung der Anfälle, bis zu 4 an einem Tage. Hereditär belastet.

Latenz: ca. 3 Jahre. — Dauer: ca. 11 Jahre. — Residuen am Schädel: ?

Operation: Trepanation (1889, Kocher). Nach Incision der stark gespannten Dura quillt das Gehirn stark vor, sinkt aber nach Eröffnung des Subdural- und Subarachnoidealraumes, aus dem sich viel Liquor entleert, wieder zurück. Zur besseren Druckentlastung des Gehirns wird eine 2. Trepanationsöffnung angelegt.

Verlauf: Die Operation hat nicht den geringsten Einfluß auf die Krämpfe gehabt.

Erfolg: Keiner. — Beobachtungszeit: ?

Nr. 261. Derselbe. Ebenda. — Mann. — 32 Jahre. — Im 4. Lebensjahr von einem schwer belasteten Wagen überfahren.

Sofortige Bewußtlosigkeit. Rechte Körperseite paretisch. Im Alter von 19 Jahren bekam er epileptische Krämpfe, die später immer mit Bewußtseinsverlust verbunden waren. Dauer 10 Minuten bis 24 Stunden. Die Anfälle verlaufen verschieden.

Latenz: 15 Jahre. — Dauer: 13 Jahre. — Residuen am Schädel: Ja.

Operation: Nach der Trepanation durch den außerordentlich verdickten Schädel wird eine Cyste entdeckt und incidiert. Hierbei enorme Blutung, die erst nach Unterbinden des Sinus longitudinalis superior steht. Tod im Kollaps während der Operation.

Verlauf: Die Sektion ergibt einen Zapfen an der Dura, Erweichungen und Adhäsionen, sowie zwei Cysten in der Zentralwindung.

Erfolg: Exitus. — Beobachtungszeit: —.

Nr. 262. Schede. Deutsche med. Wochenschr. 1893, Nr. 18. (Graf.) — Mann. — 20 Jahre. — Im Alter von 8 Jahren Fall auf den Kopf.

3 Mon. später Parästhesien im rechten Arm, weitere 3 Mon. später epileptische Anfälle. Zuckungen beginnen im rechten Flexor pollicis longus, gehen auf den rechten Arm und Facialis über und werden endlich allgemein.

Latenz: ½ Jahr. — Dauer: $11^1/_2$ Jahre. — Residuen am Schädel: ?

Operation: Trepanation (Juni 1887). Freilegung der linken motorischen Zone. Dura verdickt. Versuch mit dem faradischen Strom, das Zentrum für die Bewegungen des rechten Daumens zu bestimmen, gelingt nicht. Daher wird von der Hirnrinde nichts exstirpiert.

Verlauf: Rasche Heilung. Krämpfe kehren zunächst in alter Häufigkeit zurück, werden später seltener. Seit ¾ Jahren keine Anfälle. 2—3 Jahre später begegnete Sch. dem Mann, der stark und blühend aussah. Er hatte nie wieder einen Anfall gehabt (Braun). Patient ist jeder Anstrengung gewachsen und völlig gesund nach 8 Jahren (Chuß).

Erfolg: Heilung. — Beobachtungszeit: 8 Jahre.

Nr. 263.* Derselbe. Ebenda. (Matthiolius.) — Weib. 24 Jahre. — Schwere Kontusion des Hinterkopfes durch Fall von einer Treppe.

Keine Wunde. 2—3 Wochen bettlägerig. Anfangs Erbrechen und Bewußtlosigkeit, dann beständiger Kopfschmerz. 4 Wochen danach epileptiforme, an Häufigkeit zunehmende Krampfanfälle, die keinen Jacksonschen Typus zeigen, zuletzt alle 8 Tage. Nach hinten und rechts von der Scheitelbeinhöhe bedeutende Schmerzhaftigkeit.

Latenz: 4 Wochen. — Dauer: ? — Residuen am Schädel: ?

Operation: Trepanation (1889). Verdickte Dura gespalten, Pia und Gehirn unverändert. Wunde geschlossen.

Verlauf: Nach der Operation Krämpfe und Kopfschmerz völlig geschwunden. Patientin befindet sich vortrefflich.

Erfolg: Heilung. — Beobachtungszeit: 8 Jahre.

Nr. 264.* Derselbe. Ebenda. (Matthiolius.) — Mann. 42 Jahre. — Bruch des hinteren Teiles des linken Seitenwandbeines nahe der Pfeilnaht durch Streifschuß im Jahre 1870.

Gleich danach angeblich epileptiforme Anfälle, die aber dann längere Zeit ausblieben, 1872 einmal auftraten. Von 1875 ab waren sie häufiger und stärker, so daß Patient dadurch ganz arbeitsunfähig und geistig deprimiert wurde.

Latenz: Sehr kurze Zeit. — Dauer: 19 Jahre. — Residuen am Schädel: ?

Operation: Trepanation (1889). Dachfirstförmiger Vorsprung der Tabula vitrea gegen das Gehirn, tiefer, rindenförmiger Eindruck auf der linken Hemisphäre. Tabula interna von glatter Oberfläche. Diese Knochenpartie wurde ausgemeißelt.

Verlauf: Anfälle beträchtlich seltener, geistige Besserung. Bromkali übte günstigen Einfluß aus. Jeder Versuch zur Tätigkeit wurde von vermehrten Anfällen gefolgt. Die Besserung soll später einer Heilung gleichgekommen sein (Schede, Naturforscherversammlung 1898).

Erfolg: Heilung. — Beobachtungszeit: 9 Jahre.

Nr. 265.* Derselbe. Ebenda. (Matthiolius.) — Mann. — 36 Jahre. — Komplizierte Fraktur der linken Stirnhälfte durch Rückstoß einer Pistole.

Seit 1½ Jahren epileptische Anfälle ohne bestimmten Typus. Dauernd sehr heftige Kopfschmerzen. Gedächtnis wurde schwächer, Sprache langsamer. Am Stirnbein links findet sich eine tiefe Depression.

Latenz: 8½ Jahre. — Dauer: 1½ Jahre. — Residuen am Schädel: Ja.

Operation: Trepanation (1889) an Narbenstelle. Knochenstücke stark dislociert angeheilt, sprangen nach innen vor und hatten das Gehirn gedrückt und beengt. Deformierter Knochen entfernt, aus der Stirnhöhle Abfluß eitriger Flüssigkeit.

Verlauf: Prompte Heilung. Kopfschmerzen dauernd beseitigt. Krämpfe unbeeinflußt.

Erfolg: Keiner. — Beobachtungszeit: 3 Jahre.

Nr. 266. Derselbe. 70. Naturforscher- und Ärzteversammlung, zitiert nach Cluß. Beitr. z. klin. Chir., Bd. 66, S. 240. — Weib. — 22 Jahre. — Schlag auf den Kopf mit einer Gartenharke im Alter von 3 oder 4 Jahren.

März 1893 bekam sie plötzlich epileptische Anfälle, die mit Beugung der Finger der linken Hand begannen. Diese treten zuerst monatlich, dann immer häufiger, bis schließlich alle 2—3 Tage auf. Schwäche im linken Arm, Nachlassen des Gedächtnisses.

Latenz: 17—18 Jahre. — Dauer: 1 Jahr. — Residuen am Schädel: ?

Operation: Trepanation (1895). Entsprechend der mit dem Knochen verwachsenen Narbe war auch die Dura mit der Hirnrinde verwachsen. Narbengewebe senkte sich gerade in die Rolandosche Furche hinein. Die Dura wird kreuzweise eingeschnitten und gelöst, die Narbe excidiert.

Verlauf: Beim Anlegen des Verbandes noch ein kurzer Anfall in der Nacht, seitdem nicht mehr. Eine Revision im Jahre 1898 findet das Mädchen blühend.

Erfolg: Heilung. — Beobachtungszeit: 3 Jahre.

Nr. 267. Schmidt, Hans. Zentralbl. f. Chir. 1890, S. 32. (Graf.) — Mann. — 19 Jahre. — Vor 5 Mon. Stoß gegen die linke Kopfseite.

Sofort Verlust des Bewußtseins. Eiterung der Wunde. Es bleibt eine Fistel über dem unteren Teile des linken Os parietale zurück. Epileptische Konvulsionen, speziell auf die rechte untere Extremität beschränkt.

Latenz: ? — Dauer: Kurze Zeit. — Residuen am Schädel: ?

Operation: Trepanation. Dura mit Knochen und Hirnoberfläche verwachsen. Man findet einen eigroßen Hirnabszeß, der eröffnet wird.

Verlauf: Frühzeitige Heilung. Anfälle sind fortgeblieben.

Erfolg: Heilung. — Beobachtungszeit: 3 Mon.

Nr. 268. Schulze. Zeitschr. f. Nervenheilkunde. (Graf.) — Mädchen. — 6 Jahre. — Im Alter von 2 Jahren Fall auf den Hinterkopf.

Bald darauf Konvulsionen in der rechten Körperseite mit nachfolgender Parese. Seit 2 Jahren viel Kopfweh, Gedächtnisschwäche. Über den Beginn der jetzigen Krämpfe nichts Bestimmtes eruierbar. Die Krämpfe sind auf den rechten Facialis und die rechtsseitigen Extremitäten beschränkt. Postepileptische Hemiparese.

Latenz: ? — Dauer: ? — Residuen am Schädel: ?

Operation: Trepanation (August 1895, Trendelenburg). Die Gegend der linken Zentralwindungen freigelegt. Keinerlei Veränderungen, kein Tumor, keine Cyste.

Verlauf: Besserung hält einen Monat lang an: Keine Parese, keine Konvulsionen; dann wieder Auftreten sehr heftiger Anfälle.

Erfolg: Keiner. — Beobachtungszeit: 1 Jahr.

Nr. 269. Schulze-Berge, Über Heilung Jacksonscher Epilepsie d. Operation. Arch. f. klin. Chir., Bd. 72. — Mann. — 37 Jahre. — Schlag mit einer Schippe.

Mehrere Stunden bewußtlos. Rechte Extremitäten gelähmt. Die Lähmungen gaben sich erst allmählich wieder. Mehrere Jahre nach dem Trauma stürzte er plötzlich bei der Arbeit bewußtlos mit Krämpfen hin. Medikamentöse Behandlung erfolglos. Die Anfälle,

die in der rechten Hand begannen, zeigten Jacksonschen Typ. Über dem linken Scheitelbein eine Delle, in deren Mitte man Pulsation wahrnahm.

Latenz: 6 Jahre. — Dauer: Mehrere Monate. — Residuen am Schädel: Ja.

Operation: Trepanation über der Stelle der Verletzung. In der Dura eine Narbe. 3 mit einer schwammigen grün-gelb verfärbten Masse ausgefüllte Cysten, die in dem anatomisch bestimmten Handzentrum zu sitzen schienen, wurden mit dem scharfen Löffel entfernt. Tamponade. Naht der Dura und der Haut.

Verlauf: Wundverlauf normal. Rechte Extremitäten 14 Tage paralytisch. Epileptische Anfälle sind seit der Operation nicht wieder aufgetreten. Arm, Bein und Hand sind dauernd paretisch geblieben.

Erfolg: Heilung. — Beobachtungszeit: 13 Jahre.

Nr. 270. Derselbe. Ebenda. — Mädchen. — 13 Jahre. — Zangengeburt.

Im Alter von 5 Jahren nach einem neuen Kopftrauma Zuckungen im rechten Arm, die sich häufiger wiederholten. Sie blieben dann jahrelang fort, bis ein Schreck sie wieder hervorrief. Die Krämpfe sind ausgesprochen halbseitig und sind mit Bewußtseinsverlust verbunden. An der Stirn ein pulsierender Knochendefekt.

Latenz: 3 Jahre. — Dauer: 8 Jahre. — Residuen am Schädel: Ja.

Operation: Die Trepanation ergibt eine gänseeigroße porencephalische Cyste, in deren Tiefe der Boden des linken Seitenventrikels frei lag. Liquor entleert sich reichlich. Einige spitze Knochenvorsprünge abgetragen. Deckung des Defekts mit Haut-Periost-Knochenlappen.

Verlauf: Wundverlauf ungestört. In den ersten 4 Tagen 6 Anfälle. Vom 5. Tage blieben sie dauernd fort.

Erfolg: Heilung. — Beobachtungszeit: 8 Jahre.

Nr. 271. Derselbe. Ebenda. — Mann. — Depressionsfraktur des rechten Parietale durch einen herabfallenden Stein.

Bewußtlos ins Krankenhaus gebracht, wo die Wunde gereinigt und eine Depression beseitigt wurde. Es entwickelte sich eine Jacksonsche Epilepsie mit Aura im linken Daumen.

Latenz: 6 Mon. — Dauer: ? — Residuen am Schädel: Ja.

Operation: Trepanation. Am Gehirn nichts Abnormes. Das mit dem faradischen Strom bestimmte Zentrum für Bewegungen des Daumens wurde in Ausdehnung von 1 qcm und Tiefe von 8 mm exstirpiert.

Verlauf: Gute Wundheilung. Lähmung des Daumens und der Finger, die vom 5. Tage an abnahm. Anfälle sind nicht wieder aufgetreten.

Erfolg: Heilung. — Beobachtungszeit: 6 Jahre.

Nr. 272. Derselbe. Ebenda. Mann. — Messerstich am linken Scheitelbein.

Epileptische Anfälle ohne Aura; Narbe druckempfindlich.

Latenz: ? — Dauer: ? — Residuen am Schädel: ?

Operation: Nach Zurückklappen des Wagnerschen Lappens zeigt sich das Gehirn durch einen Schlitz der Dura mit dem Knochen verwachsen. Durch plastische Operation an der Dura ein Wiederverwachsen verhindert.

Verlauf: Am 10. Tage epileptischer Anfall, der sich vor Entlassung des Patienten noch 2 mal wiederholte. Spätere Nachrichten konnten nicht erhalten werden.

Erfolg: Keiner. — Beobachtungszeit 4 Wochen.

Nr. 273. Schwartz. Nach Nast-Kolb. Deutsche Zeitschr. f. Chir., Bd. 74, S. 407. — Mann. — 18 Jahre. — Art des Traumas: ?

Mehrere Jahre nach dem Trauma allgemeine Krämpfe, beginnend in der rechten Seite.

Latenz: 4 Jahre. — Dauer: ? — Residuen am Schädel: ?

Operation: 3 mal trepaniert. Entfernung einer Knochenscheibe mit Exostose bei der 1. Operation. Bei der 3. Operation Duraspaltung und Lappen nach außen umgeschlagen.

Verlauf: ?

Erfolg: Besserung. — Beobachtungszeit: ?

Nr. 274. Sembianti. La craniotomia nell epilessia traumatica. Milano 1897. (Graf.) — Mann. — 21 Jahre. — Vor 2 Jahren Steinwurf gegen das rechte Scheitelbein.

Bewußtlosigkeit hält 24 Stunden an. Nach dem Erwachen Lähmung der ganzen linken Körperseite und des rechten Beins, die allmählich, aber nicht ganz zurückging. Extraktion eines Knochensplitters aus der Wunde, die nur langsam nach Ausstoßung mehrerer Sequester heilte. 3 Mon. p. t. beginnende epileptische Krämpfe und spastische Kontrakturen in den Flexoren der linken Hand und der linksseitigen Gesichtsmuskulatur. Über dem rechten Os parietale eine erhebliche Depression.

Latenz: 3 Mon. — Dauer: $1^3/_4$ Jahr. — Residuen am Schädel: Ja.

Operation: Trepanation über der Stelle der Verletzung (1893). Knochen ausgedehnt mit der Dura verwachsen. Dura und Hirnrinde zeigen einen 4 cm langen tiefen Eindruck. Operation wurde von Paci ausgeführt.

Verlauf: Patient wird 6 Mon. lang von keinen Anfällen heimgesucht. Die Parese bessert sich. Nach dieser Zeit zeigen sich die Krämpfe in gleicher Weise wie vor der Operation wieder.

Erfolg: Kurzdauernde Besserung. — Beobachtungszeit: $1^1/_2$ Jahr.

Nr. 275. Derselbe. Ebenda. (Graf.) — Mann. — 18 Jahre. — Mit 11 Jahren komplizierte Fraktur des Os frontale rechts.

Am folgenden Tage Erbrechen, Fieber, Konvulsion der linken

Seite, die bald allgemein werden. Am 6. Tage entleert sich aus der Wunde Eiter und Blut, darauf Besserung. Einzelne Sequester lösen sich los. Am 40. Tage Heilung. Nach 6 Jahren Wohlbefinden treten neue Konvulsionen auf, die wiederum linksseitig beginnen, dann aber auch die rechte Seite befallen. Bewußtseinsverlust. Nachfolgende psychische Depression.

Latenz: 6 Jahre. — Dauer: 1 Jahr. — Residuen am Schädel: Ja.

Operation: Trepanation (Februar 1893, Landi). An dem Ort der Verletzung zeigt sich die Dura mit dem Knochen verwachsen und wird hier excidiert. Später Naht der Dura.

Verlauf: Nach 14 Tagen Wiederauftreten der Krämpfe, ganz ähnlich wie früher.

Erfolg: Keiner. — Beobachtungszeit: ?

Nr. 276. Silvestrini. L'académie de médicine, April 1883. (Graf.) — Knabe. — 15 Jahre. — Huftritt eines Pferdes gegen die linke Schläfe.

2 stündige Bewußtlosigkeit. Erhebliche Depression des Os temporale. 2 Mon. später Hemiplegia dextra mit 3—4 täglich auftretenden Konvulsionen derselben Seite. Steigerung der Häufigkeit und der Schwere der Anfälle. Später tritt Parese der unteren Facialisäste und Aphasie hinzu.

Latenz: 2 Mon. — Dauer: ? — Residuen am Schädel: Ja.

Operation: Trepanation. Incision der Dura, die sehr weich ist. Hirnrinde blaß.

Verlauf: In den ersten 3 Tagen p. op. Besserung. Verminderung der Anfälle. Paralyse bleibt bestehen. Dann Hinzutreten einer eitrigen Meningitis und Tod. Die Sektion deckt zwei Eiterherde, einen im Stirnlappen, den anderen in der Fissura Rolandi auf.

Erfolg: Exitus. — Beobachtungszeit: —.

Nr. 277.* Siven. Finska Lakeresälls kopels Handlingar 1897, Bd. XXXIV, p. 432. (Matthiolius.) — Mann. — 36 Jahre. — Kopfverletzung 1883.

Kurz nach der Verletzung Sprachstörung und nach ½ Jahr der erste, wieder ½ Jahr später der 2. epileptische Anfall mit vorangehenden Kopfschmerzen, dann etwa alle 3 Wochen Anfälle. Zuweilen auch anfallfreie Pausen, bis zu 10 Wochen. Operation 1887 hatte die Anfälle nicht beseitigt.

Latenz: ½ Jahr. — Dauer: 7½ Jahr. — Residuen am Schädel: ?

Operation: Hautlappen an Stelle der Verletzung und früheren Operation über motorischen Zentren links. Dura stark verdickt, mit Gehirn verwachsen, ebenso mit Rand der Knochenlücke. Verwachsungen gelöst. Im Gehirn 1 cm lange, 3 mm breite gelbliche atrophische Stelle, die auf elektrischen Reiz keine Reaktion gibt. Nach ihrer Entfernung auf Reizung Zuckungen rechts. Etwas davon

Cyste zwischen zwei Gehirnwindungen, aus dieser auf Incision klarer Inhalt. Tamponade. Hautnaht.

Verlauf: Am nächsten Morgen Jacksonscher Anfall. Tampon entfernt. Wundheilung dann glatt. Zunächst kein Anfall. Nach 1 Monat entlassen. Er teilt nach 5¼ Jahren mit, daß er im 1. Jahre nach der Operation alle Monate einen Anfall, später seltenere gehabt habe. Sein Zustand sei durch die Operation „unverändert". Patient nahm lange Zeit Bromkali.

Erfolg: Keiner. — Beobachtungszeit: 5½ Jahr.

Nr. 278.* Derselbe. Ebenda. (Matthiolius.) — Mann. — 24 Jahre. — Komplizierte Fraktur der rechten Stirnbeinhälfte durch Hufschlag mit 13 Jahren, 1880.

2 Knochensplitter entfernt, Gehirn 1 cm tief zerstört. Wundheilung gut, Patient mit Schutzplatte entlassen. 4 Jahre gesund, dann nach Stoß gegen den Schädel etwa 2 Wochen lang epileptiforme Anfälle. 2 Jahre darauf wieder nach Kontusionen des Kopfes Schmerzen und schwere epileptische Anfälle ohne bestimmten Typus. Sensorium dabei etwas benommen. März 1893 dann unter Blaurotwerden der Narbe Kopfschmerzen, Apathie und dann Krampfanfälle. Nächsten Tag desgleichen.

Latenz: 4 Jahre. — Dauer: 9 Jahre. — Residuen am Schädel: Ja.

Operation: Bogenschnitt um alte Narbe. Haut zurückgeschlagen. In der Wunde zeigt sich pulsierende Membran. Auf Einschnitt entleert sich klare seröse Flüssigkeit. Weitere Punktion ergibt keinen Eiter. Einige cystische Erweiterungen entleert. Tamponade.

Verlauf: Am nächsten Tag etwa 10 Krampfanfälle in der Stunde. Patient ist fast dauernd bewußtlos, dauernd starker Abfluß von Flüssigkeit. Nach 9 Tagen Nackensteifigkeit, nach weiteren 2 Tagen Koma und 14 Tage p. op. Tod. Sektion: Rechter Frontallappen cystisch verändert; in den Seitenventrikeln, besonders rechts, grau-rote dicke Flüssigkeit.

Erfolg: Exitus. — Beobachtungszeit: —.

Nr. 279. Skeen. The Brit. med. journ. 1890, Februar. (Graf.) — Mann. — 22 Jahre. — Vor 9 Mon. Steinwurf gegen die rechte Schläfe.

Es besteht Hemiplegia dextra und Konvulsionen, die nur auf die rechte Seite beschränkt sind.

Latenz: ? — Dauer: ? — Residuen am Schädel: ?

Operation: Trepanation über dem linken Scheitelbein. Motorische Zone freigelegt. Eröffnung eines Hirnabszesses.

Verlauf: Schnelle Heilung. Keine Anfälle mehr.

Erfolg: Heilung. — Beobachtungszeit: ?

Nr. 280. Söderbaum. Nach Brand, Inaug.-Diss. Berlin

1893. — Mann. — 19 Jahre. — Kopftrauma durch einen fallenden Tannenbaum.

Im Alter von 8 Jahren bekam er Anfälle von Schwindel, später von Bewußtlosigkeit, die ca. 2 Minuten dauerten. 3 Mon. vor der Operation einen typisch epileptischen Anfall. Am Scheitelbein eine große pulsierende Depression.

Latenz: 14 Jahre. — Dauer: 3 Mon. — Residuen am Schädel: Ja.

Operation in der Gegend der Verletzung. Pia ist ödematös. Die Hirnsubstanz scheinbar unverändert. Es wurden in die Rinde mehrere Incisionen gemacht.

Verlauf: Heilung p. p. In den folgenden 3 Tagen 7 Anfälle von typischer Epilepsie, später keine mehr. Nach ¾ Jahren jedoch wieder 2 Anfälle.

Erfolg: Besserung. — Beobachtungszeit: 10 Mon.

Nr. 281. Southam. The Lancet 1889, Februar, p. 270. (Graf.) — Mann. — 32 Jahre. — 1886 Fall auf die rechte Schläfe.

Verlust des Bewußtseins. Nach 3 Wochen geheilt aus dem Krankenhaus entlassen. Einige Zeit später Konvulsionen, die stets in der rechten Gesichtsseite beginnen. Leichte Störung des Bewußtseins. 2 malige Excision der Narbe war ohne Erfolg.

Latenz: ca. ¼ Jahr. — Dauer: ca. ¾ Jahr. — Residuen am Schädel: ?

Operation: Trepanation (September 1887). An der Innenseite der ausgesägten Knochenscheibe eine kleine Exostose. Dura mater dem Knochen adhärent. Sie blieb uneröffnet.

Verlauf: Leichte Anfälle ohne Bewußtseinsverlust in den ersten 4 Mon. nach der Operation. Später keine Anfälle mehr. Patient geht seinem Beruf nach.

Erfolg: Heilung. — Beobachtungszeit: 1 Jahr.

Nr. 282. Spisharny, Zur Frage der Trepanation bei traumatischer Epilepsie. Ref. Zentralbl. f. Chir. 1903, S. 959. — Knabe. 10 Jahre. — Hufschlag vor den Kopf vor 7 Jahren.

Die Wunde, aus der einige Knochensplitter entfernt wurden, heilte unter Fieber per secundam. Bald darauf der erste epileptische Anfall; der zweite Anfall kam im 8. Lebensjahr, dann häuften sich die Anfälle ganz allmählich. Sie begannen, wie im Hospital beobachtet wurde, in der linken Hand. Bei der Untersuchung zeigte sich, daß Patient am rechten Scheitelbein eine Narbe hatte, die deutlich pulsierte und mit der Unterlage fest verwachsen war.

Latenz: 5 Jahre. — Dauer: 2 Jahre. — Residuen am Schädel: Ja.

Operation: Trepanation. Bei dem Aufklappen des Haut-Knochenlappens riß die Dura ein. Die verdickte Dura wurde excidiert. Da am Gehirn keine Veränderungen nachweisbar waren, wurde der Haut-Knochenlappen wieder zugeklappt und die Wunde primär geschlossen.

Verlauf: Die Anfälle, die zuerst ausgeblieben waren, kehrten nach 13 Mon. zurück.

Erfolg: Kurzdauernde Besserung. — Beobachtungszeit: 13 Mon.

Nr. 283. Derselbe. Ebenda. — Mann. — 22 Jahre. — Schlag gegen den Kopf vor 15 Jahren.

Es sollte eine Fissur im Knochen entstanden sein. Die Wunde heilte in 2 Mon. Einige Wochen nach der Heilung entwickelte sich eine an Heftigkeit allmählich zunehmende Epilepsie. Bei der Untersuchung fand sich eine 5 cm lange, $^1/_3$ cm breite außerordentlich empfindliche Narbe über dem linken Scheitelbein. Durch Druck auf die Narbe konnten Anfälle ausgelöst werden. Im Hospitale wurden einige außerordentlich schwere Anfälle beobachtet.

Latenz: ca. 3 Mon. — Dauer: ca. $14^3/_4$ Jahr. — Residuen am Schädel: Nein.

Operation: Es wurde ein Wagnerscher Lappen gebildet. Eine Depression des Schädeldachs fand sich nicht. Pulsation des Gehirns wurde erst beobachtet, nachdem die intakte Dura incidiert und einer kleinen Menge Liquor cerebrospinalis Abfluß verschafft war. Der Lappen wurde wieder auf die nicht vernähte Dura geklappt.

Verlauf: Heilung p. p. Anfälle wurden nicht wieder beobachtet.

Erfolg: Heilung. — Beobachtungszeit: Fast 2 Jahre.

Nr. 284. Stamm. Zentralbl. f. Chir. 1902, S. 323. — Mann. — 18 Jahre. — Schuß mit einer Flobertpistole durch die rechte Orbita in das Gehirn.

Enucleatio bulbi. Lähmung der linken Extremitäten, die jedoch nach einigen Monaten zurückging. Einige Monate später traten Krämpfe auf, die nach Angabe des Patienten ihren Anfang im Magen nahmen und dann auf den linken Arm übergingen und auch das linke Bein ergriffen. Während der Anfälle Aphasie, aber kein Bewußtseinsverlust. Die Anfälle, die in letzter Zeit immer heftiger werden, dauern mehrere Minuten.

Latenz: ca. 4 Mon. — Dauer: ca. 3 Jahre. — Residuen am Schädel: Nein.

Operation (E. Becker): Kugel mittelst Röntgenstrahlen bestimmt und entfernt.

Verlauf: Nach einer anfallfreien Zeit von $^3/_4$ Jahren treten in 1—2 monatlichen Intervallen wieder Krämpfe auf. Sie werden nach einem weiteren Vierteljahr wieder häufiger (Gronau).

Erfolg: Keiner. — Beobachtungszeit: 6 Jahre.

Nr. 285. Starr, A. Brain surgery, S. 63. (Graf.) — Mann. — 22 Jahre. — Schlag auf den Hinterkopf.

Anfälle beginnen mit Zuckungen der Finger der linken Hand. Es folgt Bewußtlosigkeit mit allgemeinen Krämpfen. Geringe Demenz.

Latenz: ? — Dauer: ? — Residuen am Schädel: Nein.

Operation: Trepanation (Mai 1892, Fisher). Zentrum für

Bewegungen des rechten Armes aufgesucht. Keine Abnormitäten gefunden.

Verlauf: Anfälle bleiben bestehen. Sie beginnen nicht mehr links, sondern werden gleich allgemein.

Erfolg: Keiner. — Beobachtungszeit: ?

Nr. 286. Derselbe. Ebenda, S. 40. (Graf.) — Mann. — 40 Jahre. — Schädelfraktur durch Schlag auf die linke Schläfe (August 1890).

Bewußtlosigkeit, Hemiplegia dextra und Aphasie. Seit 1891 sind Konvulsionen vorhanden, die mit Ziehen des Mundes nach rechts, Spasmen im rechten Arm und Hand beginnen. Während der Intervalle geringe Parese im rechten Facialisgebiet.

Latenz: 1 Jahr. — Dauer: 1½ Jahr. — Residuen am Schädel: ?

Operation: Trepanation (Dezember 1892, Briddon). Kleine Trepanationsöffnung über dem Facialiszentrum, größere über der dritten linken Stirnwindung. Dura verdickt, mit ödematöser Pia und Hirnrinde verwachsen. Lösung der Adhäsionen. An eine Entfernung der erkrankten Pia und des darunter liegenden Hirnabschnittes konnte nicht gedacht werden.

Verlauf: Während der beiden folgenden Monate 2 leichte Anfälle. Der pathologische Befund schloß eine völlige Genesung aus.

Erfolg: Besserung. — Beobachtungszeit: 2 Mon.

Nr. 287. Derselbe. Ebenda, S. 44. (Graf.) — Mann. — 30 Jahre. — Fall eines Sandsacks auf den Kopf des Patienten vor ¾ Jahren.

Bewußtlosigkeit eine halbe Stunde lang. Keine Fraktur. Monate später beginnen Anfälle und Parästhesien und Zuckungen in der rechten Hand, dann im Gesicht. Zeitweise Bewußtlosigkeit und Aphasie.

Latenz: ¼ Jahr. — Dauer: 1 Jahr. — Residuen am Schädel: ?

Operation: Trepanation (1891, Mc Burney). Arm- und Sprachzentrum freigelegt. Dura, Hirnrinde und Hirnhäute ohne Veränderung.

Verlauf: Während der ersten beiden Monate p. op. nur zwei Anfälle. Dann Rezidiv in derselben Weise wie früher. Starke Kopfschmerzen. Neuritis optica. Exitus letalis 1892.

Erfolg: Keiner. — Beobachtungszeit: —.

Nr. 288. Derselbe. Ebenda, S. 49. (Graf.) — Knabe. — 11 Jahre. — Fall auf das linke Scheitelbein.

Keine Schädelfraktur. Bald Auftreten epileptischer Anfälle, anfangs von gelindem Charakter, später an Häufigkeit und Frequenz wachsend. Sie beginnen mit Beugung des rechten Daumens; es folgt Beugung des rechten Armes mit klonischen Krämpfen, Zuckungen im Gesicht und Drehen des Kopfes nach rechts.

Latenz: Kurze Zeit. — Dauer: ca. 2 Jahre. — Residuen am Schädel: Nein.

Operation: Trepanation (Februar 1892, Mc Burney) über dem Sulcus Rolandi. Knochen normal, Dura mit dem Schädel verwachsen; sonst nichts Pathologisches wahrnehmbar.

Verlauf: Schon nach einem Monat Wiederauftreten der Anfälle. Auf Bromnatrium erfolgt Besserung.

Erfolg: Keiner. — Beobachtungszeit: ?

Nr. 289. Derselbe. Ebenda, S. 52. (Graf.) — Mann. — 50 Jahre. — Vor Jahren gefallen.

Allmähliches Auftreten von epileptischen Anfällen in der rechten Hand beginnend. Alte Fraktur über dem Os frontale linkerseits.

Latenz: ? — Dauer: ? — Residuen am Schädel: Ja.

Operation: Erste Trepanation (1891). Freilegung der linken motorischen Zone.

Zweite Trepanation (1892) über der Frakturstelle. Tabula externa eingedrückt, Tabula interna und Dura intakt.

Verlauf: Keine Besserung.

Erfolg: Keiner. — Beobachtungszeit: ?

Nr. 290. Derselbe. Ebenda, S. 37. (Graf.) — Mann. — 30 Jahre. — Schlag auf den Kopf links vom Scheitel.

Seit dem Trauma epileptische Anfälle, im rechten Bein anfangend, mit allgemeinen Krämpfen endigend. 6 Anfälle täglich.

Latenz: Kurze Zeit. — Dauer: 2 Jahre. — Residuen am Schädel: Nein.

Operation: Trepanation (Weir) über der motorischen Zone. Schädel sehr verdickt, kein Zeichen von Fraktur. Dura normal, Pia zeigt kleine tuberkelähnliche Flecke.

Verlauf: Exitus letalis durch Chok.

Erfolg: Exitus. — Beobachtungszeit: —.

Nr. 291. Derselbe. Ebenda, S. 35. (Graf.) — Mann. — 24 Jahre. — April 1888 Fractura cranii.

Delirien. 3 Jahre später Konvulsionen und Zuckungen des linken Armes mit Gefühl von Taubsein, in der linken Hand beginnend. Später allgemeine Krämpfe mit Bewußtlosigkeit.

Latenz: 3 Jahre. — Dauer: 1 Jahr. — Residuen am Schädel: Ja.

Operation: Trepanation (1892, Mc Burney) über der Frakturstelle. Tabula interna intakt. Kleine, in der verdickten Dura steckende Knochensplitter werden entfernt. Punktion ohne Resultat.

Verlauf: Nach einem Monat kehren die Anfälle zurück, ebenso stark wie früher.

Erfolg: Keiner. — Beobachtungszeit: ?

Nr. 292. Derselbe. Ebenda, S. 47. (Graf.) — Mann. — 21 Jahre. — Im Alter von 7 Jahren Fall mit ausgedehnter Fraktur des Os frontale und linken Os parietale.

P. t. Hemiplegie und Aphasie. Mit 14 Jahren allgemeine Krämpfe, deren Beginn Drehen des Kopfes nach rechts ist; dann Zuckungen

in den von der früheren Hemiplegie atrophischen Muskeln der rechten Seite.

Latenz: 7 Jahre. — Dauer: 7 Jahre. — Residuen am Schädel: Ja.

Operation: Trepanation (1892, Hartley). Ausgedehnte Verwachsungen des Schädels mit der Dura und Pia am Orte der Depression. Hirnrinde hyperämisch. Pulsation deutlich.

Verlauf: Späte Heilung. 28. XII. einen Anfall. Bis März 1893 keine Anfälle mehr.

Erfolg: Besserung. — Beobachtungszeit: 5 Mon.

Nr. 293. Derselbe. Ebenda, S. 29. (Graf.) — Mann. — 18 Jahre. — April 1891 Schädelfraktur durch Verletzung mit einem schweren Holzblock.

Nach 3 Wochen beginnen die Anfälle mit Prickeln und taubem Gefühl, in der rechten Hand anfangend. Krämpfe befallen die rechte Hand, dann Rumpf und Bein rechterseits. Keine Bewußtlosigkeit. Depression in der Gegend der ersten linken Frontalwindungen.

Latenz: 3 Wochen. — Dauer: 1½ Jahre. — Residuen am Schädel: Ja.

Operation: Trepanation (1892, Mc. Burney). Schädel mit Dura verwachsen, in letzterer ein 2,6 cm langer, 1,9 cm dicker Knochensplitter. Dura 16 mm dick. Eine darunterliegende Cyste wird entfernt.

Verlauf: 2 leichte Anfälle kurz nach der Operation. Weiterhin keine Anfälle mehr bis März 1893. In der Folgezeit kehren die Anfälle wieder und halten in langen Intervallen bis Januar 1894 an.

Erfolg: Keiner. — Beobachtungszeit: 1½ Jahre.

Nr. 294. Derselbe. Ebenda, S. 38. (Graf.) — Knabe. — 12 Jahre. — Fall im Alter von 2 Jahren.

Nach dem Trauma 11 Stunden anhaltende Konvulsionen mit Hemiplegie und Aphasie. Langsame Besserung. Einige Jahre p. t. einen Anfall von „petit mal". 10 Jahre alt erster epileptischer Anfall mit nachfolgender Lähmung der rechten Hand; Athetosebewegungen. Linke Extremitäten normal.

Latenz: 8 Jahre. — Dauer: 2 Jahre. — Residuen am Schädel: ?

Operation: Trepanation (Dezember 1892, Mc Burney). Cyste im Innern der Rinde durch Incision entleert (60 g). Drainage.

Verlauf: Vorübergehende Sensibilitätsstörung in der rechten Hand. Noch 2 Anfälle von „petit mal". März 1893 sind keine Krämpfe mehr aufgetreten.

Erfolg: Heilung. — Beobachtungszeit: 6 Mon. (Braun).

Nr. 295. Derselbe. Ebenda, S. 46. (Graf.) — Knabe. — 3 Jahre. — Fall auf die rechte Kopfseite.

Einige Monate später Konvulsionen im linken Arm. 7 Anfälle täglich. Über dem rechten Scheitelbein ein Schädeldefekt.

Latenz: 3 Mon. — Dauer: ? — Residuen am Schädel: Ja.

Operation: Trepanation (Poore) über dem Knochendefekt. Incision einer Cyste.

Verlauf: Während eines Jahres keine Konvulsionen, dann Zurückkehren der Anfälle.

Erfolg: Kurze Besserung. — Beobachtungszeit: 1 Jahr.

Nr. 296. Derselbe. Ebenda, S. 31. (Graf.) — Knabe. — 14 Jahre. — Mit 4 Jahren Fractura cranii.

Es bleibt Hemiplegie und partielle Hemianästhesie rechtsseitig bestehen. Mit $12\frac{1}{2}$ Jahren Fall auf den Kopf. Darauf einseitige Krämpfe, die in der rechten Hand beginnen und auf das Bein, seltener auf den Kopf übergreifen. 6 Anfälle täglich. Keine Bewußtlosigkeit. Schädeldepression.

Latenz: Kurze Zeit. — Dauer: 2 Jahre. — Residuen am Schädel: Ja.

Operation: Trepanation (Januar 1892, Mc Burney). Das Armzentrum etwas hinter der alten Frakturstelle freigelegt. Dura mit Knochen und Pia verwachsen. In der verdickten Pia 2 Cysten, die incidiert werden. 2. Operation (Januar 1893). Wiederum Entleerung zweier unter der Hirnoberfläche gelegenen Cysten. Excision kleiner Teile der Großhirnrinde, welche Untergang des Gliagewebes und Neubildung von Gefäßen erkennen lassen.

Verlauf: Nach der 1. Operation anfallfreie Zeit von 3 Mon., dann Rezidiv. 2 Mon. nach der 2. Operation treten ebenfalls wieder 2 neue Anfälle auf.

Erfolg: Keiner. Beobachtungszeit: 9 Mon.

Nr. 297.* Derselbe. Brain tumors and their removal. Brit. med. journ. 1897, II., S. 1050. (Matthiolius.) — Mann. — 40 Jahre. — Komplizierte Fraktur des linken Seitenwandbeines.

Es stellten sich Kopfschmerz, Reizbarkeit und allgemeine Krämpfe, Sprachstörungen und leichte rechtsseitige Hemiparese ein. Knochendepression.

Latenz: 5 Mon. — Dauer: 8 Mon. — Residuen am Schädel: Ja.

Operation: An Stelle der Fraktur eingegangen, Knochenverdickung fortgemeißelt. Dura verdickt. Entleerung einer Cyste.

Verlauf: Sprache vorübergehend gebessert, dann vollkommene Aphasie, Hemiplegie hochgradiger. Wunde nochmals eröffnet. 4 Mon. darauf Zustand wie vor der Operation.

Erfolg: Keiner. — Beobachtungszeit: 9 Mon.

Nr. 298. Stieda. Arch. f. klin. Chir., Bd. 77. — Mann. — 27 Jahre. — Schlag mit einem eisernen Hammer auf die linke Schädelseite.

Bewußtlosigkeit. Patient wurde im Neuruppiner Krankenhaus operiert und nach 11 Wochen mit 3-markstück-großem Schädeldefekt entlassen. Es bestand außerdem Lähmung der linken Extremitäten

und Sprachstörungen. Mehrere Monate später Anfälle von Rindenepilepsie, die im rechten Arm begannen.

Latenz: Kurze Zeit. — Dauer: 10 Mon. — Residuen am Schädel: Ja.

Operation: Plastische Deckung des Defekts durch Müller-Königschen Lappen (ausgeführt von Riedel).

Verlauf: Nach der Operation zuerst noch heftige Anfälle, dann Wohlbefinden. Mit Lähmung im rechten Arm entlassen. Nach 1½ Jahren sind keine Krämpfe mehr aufgetreten. Lähmung gebessert.

Erfolg: Heilung. — Beobachtungszeit: 1½ Jahre.

Nr. 299.* Strom. Trepanation wegen Epilepsie. Ref. Virchows Jahresbericht 1891, I. Bd., S. 429. (Matthiolius.) — Weib. — 16 Jahre. — Trauma oberhalb des linken Auges.

Nach dem Trauma sehr häufige Krampfanfälle ohne typische Ausbreitung.

Latenz: Sehr kurze Zeit. — Dauer: ca. 8 Jahre. — Residuen am Schädel: ?

Operation: Durchmeißelung des Schädels und Umbrechen der Basis nach Wagner.

Verlauf: Wundheilung reaktionslos, Anfälle kehren nach 11 Tagen wieder.

Erfolg: Keiner. — Beobachtungszeit: ?

Nr. 300. Tansini. Ref. med. 20 Giugno 1891, S. 759. (Graf.) — Mann. — 17 Jahre. — Im Alter von 6 Mon. Fall mit dem Kopf auf einen Stein.

Eintägiges Koma. Im Alter von 4 Jahren treten epileptische Anfälle auf, beginnend im linken Arm und Bein, dann Drehen des Kopfes nach links und Verlust des Bewußtseins. Grobe Kraft des linken Armes vermindert. Über der hinteren Schläfen- und Scheitelregion rechts eine Knochendepression.

Latenz: 3½ Jahre. — Dauer: 11 Jahre. — Residuen am Schädel: Ja.

Operation: Trepanation über der Depression. Knochen mit der Dura fest verwachsen. Das ausgebohrte Knochenstück enthält zahlreiche Osteophyten. Dura incidiert. Die Adhäsionen werden gelöst.

Verlauf: 1 Jahr lang keine Krämpfe, dann zeigen sie sich in gleicher Weise wie früher wieder.

Erfolg: Kurze Besserung. — Beobachtungszeit: ?

Nr. 301. Derselbe. Ebenda. (Graf.) — Mädchen. — 11 Jahre. — Fall mit dem Kopf auf einen Stein im Alter von 9 Jahren.

Erscheinungen von Commotio cerebri. Heilung der Wunde in 16 Tagen. Nach 6 Mon. Schwindel und epileptische Anfälle. Zuerst Zuckungen der rechten Hand, dann des rechten Armes und Beines.

Latenz: ½ Jahr. — Dauer: 1½ Jahr. — Residuen am Schädel: ?

Operation: Trepanation (Juni 1890) über der Narbe. Knochen ist der Dura adhärent, Gehirnoberfläche normal.

Verlauf: Am 6. Tage heftiger Anfall, dann werden die Anfälle seltener und leichter. Nach 8 Mon. keine Anfälle mehr.

Erfolg: Besserung. — Beobachtungszeit: 1 Jahr.

Nr. 302. Taylor. Annals of Gynaec. and Paed. 1890. V. III. Nr. 11. (Graf.) — Knabe. — 13 Jahre. — Fraktur des rechten Scheitelbeins durch Fall im Alter von 3 Jahren.

Nach dem Trauma Konvulsionen im linken Daumen und Zeigefinger, sich ausbreitend auf den linken Arm. Zeitweise allgemeine Krämpfe mit Bewußtlosigkeit. Monatlich 2 Anfälle. Knochendefekt an der Grenze des rechten Os parietale und occipitale. Druck auf den Defekt ist sehr schmerzhaft und löst einen typischen Anfall aus.

Latenz: ? — Dauer: 10 Jahre. — Residuen am Schädel: Ja.

Operation: Trepanation (März 1888) ohne Eröffnung der Dura mater. Der auf die Hirnrinde drückende Teil des Knochens wird gehoben.

Verlauf: Nach rascher Genesung nur noch ein Anfall.

Erfolg: Heilung. — Beobachtungszeit: $7^1/_2$ Jahre.

Nr. 303.* Tellier. Des suites éloignées des traumatismes du crâne et leurs traitments par la Trepan. Paris 1890. (Matthiolius.) — Mann. — 37 Jahre. — Schlag gegen die Schläfe rechts.

Nach dem Trauma typische Epilepsie mit Abnahme des Gedächtnisses. Oberhalb des rechten äußeren Gehörgangs schmerzhafte Stelle.

Latenz: Sehr kurze Zeit. — Dauer: ? — Residuen am Schädel: Nein.

Operation: Trepanation um Schmerzpunkt. Dura gespalten, keine nachweisbaren pathologischen Veränderungen.

Verlauf: Besserung $^1/_2$ Jahr dauernd, dann alter Zustand.

Erfolg: Keiner. — Beobachtungszeit: $^1/_2$ Jahr.

Nr. 304. Terrier. Bull. et mém. de la société de Chir. de Paris 1891. T. XVII. S. 419. (Braun.) — Mann. — Art des Traumas nicht näher bekannt.

Der Kranke, der nicht genau beobachtete Verletzungen erlitten hatte, spürte im September 1888 heftigen Krampf in der großen Zehe rechts, dann im Bein und verlor darauf das Bewußtsein. 3 Mon. danach ein gleicher Anfall, der eine dauernde Kontraktur der rechten großen Zehe in Extensionsstellung hinterließ. 3 oder 4 Mon. nach dem zweiten Anfall ein dritter, bei dem diese Kontraktur schwand, aber durch Lähmung der Extensoren des Fußes ersetzt wurde. Nach einer vierten Attacke im Juni 1889 trat Lähmung des ganzen rechten Beines ein, die bis auf die Lähmung der Extensoren des Fußes aber wieder verschwand. Von da ab fast täglich Zuckungen in den Extremitäten der rechten Seite. Charkot diagnostizierte eine Jacksonsche Epilepsie mit Sitz im Lobulus paracentralis.

Latenz: ? — Dauer: $1^1/_2$ Jahre. — Residuen am Schädel: ?

Operation: Bestimmung des Operationsfeldes durch Marie. Mit 3 Trepankronen wurde eine weite Öffnung gemacht, an den Hirnhäuten und am Gehirn aber nichts Krankhaftes gefunden. Naht der Dura mater und des Hautlappens.

Verlauf: Nach 10 Tagen Heilung der Operationswunde vollendet ohne Erscheinungen im rechten Bein, einige Zeit nachher aber wieder Anfälle von Kontraktur. Der Kranke reiste ins Ausland, wo er 1 Mon. hinterher starb. Nähere Todesursache nicht bekannt.

Erfolg: Besserung. — Beobachtungszeit: 1 Mon.

Nr. 305. Troje. Verhandl. d. deutsch. Gesellsch. f. Chir. 1893, 22. Kongreß, I., S. 55. (Braun.) — Weib. — 18 Jahre. — Fissur der rechten Seite des Schädeldachs durch Fall von einem Treppengeländer im Alter von 1½ Jahren.

Nach Heilung dieser Verletzung blieb das Kind gesund bis zu seinem 6. Lebensjahr. Damals erkrankte es an choreaartigen Krämpfen und Schwindelerscheinungen, die unter Anwendung von Elektrizität innerhalb eines Jahres wieder verschwanden. Dann blieb das Mädchen bis zu seinem 18. Lebensjahr gesund. Um diese Zeit trat Jacksonsche Epilepsie auf. Die Anfälle wiederholten sich meist einmal in der Woche bei Tag oder Nacht und dauerten etwa 5 Minuten. Sie begannen mit einem ziehenden Schmerz in der linken Oberextremität, an welcher auch die Zuckungen immer begannen, um bald auch alle übrigen Muskeln des Körpers zu befallen. Bei der Untersuchung zeigte sich eine 3 cm lange und bis 2½ cm breite Fissur des Schädeldaches, und zwar in der Gegend des Gyrus supramarginalis nach vorn bis in das mittlere Drittel des Gyrus postcentralis reichend.

Latenz: ? — Dauer: ? — Residuen am Schädel: Ja.

Operation: Osteoplastische Schädelresektion (März 1893, Mikulicz). Es wurde ein 9 cm langer und 6 cm breiter Haut-Periost-Knochenlappen heruntergeschlagen, dabei blieb an der rauhen Innenfläche des Knochens Hirnsubstanz haften in Größe eines 10-Pfennigstückes und 3 mm dick. Zugleich wurde dadurch eine etwa kastaniengroße mehrkammerige Cyste, die den Gyrus supramarginalis betraf und in den mittleren Teil des Gyrus postcentralis hineinreichte, eröffnet. Die Auskleidung der mit wasserklarer Flüssigkeit gefüllten Cyste war, abgesehen von den Kammersepten, eine vollkommen glatte, sie war weich, nicht verfärbt. Eine zweite ähnliche Cyste fand sich im hinteren Teil, der Fossa Sylvii entsprechend. Nachdem die Flüssigkeit abgeflossen war, die Hirnsubstanz, die mit der hinteren Knochenspange abgerissen worden, mit dieser entfernt war und auch die erweichte Hirnsubstanz der Wandungen und der Septen der cystischen Hohlräume mittelst breiten Raspatoriums bis zur Glättung abgetragen worden war, wurde der Haut-Knochenlappen wieder eingelegt.

Verlauf: Die Heilung erfolgte p. p. Am 20. und 21. Tage

traten wieder epileptische Anfälle ein, dann folgte wieder eine vollkommen freie Periode. Die Kranke litt nicht mehr an den sie früher sehr quälenden Kopfschmerzen und zugleich war eine früher vorhandene Starrheit und Rigidität der linken Oberextremität wesentlich gemindert. Zu erwähnen ist noch, daß in den ersten 14 Tagen nach der Operation Lähmungserscheinungen seitens der Blase und des Mastdarms auftraten.

Erfolg: Besserung. — Beobachtungszeit: ?

Nr. 306.* Tubenthal. Nach Nast-Kolb. Deutsche Zeitschr. f. Chir., Bd. 74, S. 408. — Mann. — Durch Überfahren komplizierte Schädelfraktur der linken Stirnseite 1894.

Nach 2 Jahren allgemeine epileptische Krämpfe mit Bewußtseinsverlust.

Latenz: 2 Jahre. — Dauer: ? — Residuen am Schädel: ?

Operation: Trepanation (September 1898) an der Stelle der Narbe. Eröffnung einer birnenförmigen Cyste.

Verlauf: ?

Erfolg: Heilung. — Beobachtungszeit: 10 Mon.

Nr. 307. Turner. The Lancet 1896. Jan. I. p. 99. (Braun.) — Mann. — 39 Jahre. — Tiefe Depressionsfraktur der rechten Kopfseite vor 4 Jahren.

Infolge des Traumas 7 Tage bewußtlos. Bei der Aufnahme in das Hospital bestand eine Parese der linken Körperhälfte, heftiger Kopfschmerz, beständige Schläfrigkeit, Abnahme der Sehkraft und des Gedächtnisses, außerdem Konvulsionen, die im linken Arm anfingen, sich dann auf die linke Schulter und den linken Arm ausbreiteten, nachher zunächst die linke, dann die rechte Gesichtshälfte ergriffen. Die Anfälle kamen in der letzten Zeit alle 8 Tage. Bewußtsein während derselben nicht vollkommen aufgehoben. Gang schwankend, Druck der linken Hand bedeutend schwächer als der der rechten. Auf dem hinteren Teil der rechten Schädelhälfte nahe der Mittellinie fand sich eine $2^1/_2$ Zoll lange, $^1/_2$ Zoll tiefe Depression des Knochens, in deren vorderen Ende eine wenig Eiter sezernierende Fistel lag.

Latenz: ? — Dauer: ? — Residuen am Schädel: Ja.

Operation: Bei der Operation wurde die Depression bloßgelegt, das Periost zurückgeschlagen, 3 Trepankronen in einiger Entfernung voneinander aufgesetzt, der zwischenliegende Knochen entfernt und so eine $4^1/_2$ Zoll lange Öffnung hergestellt. Die Fistel führte in einen großen, zwischen Knochen und Dura gelegenen Abszeß, in dem sich ein Sequester der Lamina interna befand. Die Innenwand der Abszeßhöhle wurde ausgeschabt, die Dura nicht eröffnet, da unterhalb derselben kein Eiter war. In die Lücke wurden 9 Knochenstücke implantiert, das Periost und die Haut darüber genäht.

Verlauf: Nach 2 Mon. wurde der Kranke vollkommen hergestellt entlassen. Konvulsionen waren nicht wieder eingetreten. Gesicht und Sprache waren gut. Der Druck der Hände gleich stark, der Gang normal, Intelligenz und Lust zur Arbeit wieder hergestellt.

Erfolg: Heilung. — Beobachtungszeit: ?

Nr. 308. Vaslin, Bull. et mém. de l'académ. 1890. (Graf.) — Mann. — 20 Jahre. — Komplizierte Depressionsfraktur der Regio frontalis dextra mit Hirnverletzung.

Hemiplegia sinistra, später Meningoencephalitis. Nach 3 Mon. Lähmung verschwunden. Bald darauf häufigere epileptiforme Anfälle mit Kontraktur der linksseitigen Extremitäten. Fistel in der Narbe.

Latenz: Einige Monate. — Dauer: ? — Residuen am Schädel: ?

Operation: Trepanation. Fistel führt auf einen Sequester. Entfernung desselben.

Verlauf: ?

Erfolg: Heilung. — Beobachtungszeit: ?

Nr. 309. Verchève et Championnière. Nach Schär, Inaug.-Diss. Berlin 1899. — 35 Jahre. — Hirnblutung.

Jacksonsche Epilepsie mit Hemiplegie und Sprachstörungen.

Latenz: ? — Dauer: ? — Residuen am Schädel: ?

Operation: Trepanation. Ausräumung einer alten Blutung nach vorn vom Fuß des Sulcus Rolandi unter den Meningen.

Verlauf: Lähmung sehr gebessert, keine Anfälle mehr.

Erfolg: Heilung. — Beobachtungszeit: 8 Mon.

Nr. 310. Verchève. Bull. et mém. de la société de Chir. 4. VI. 1894. (Graf.) — Knabe. — 7 Jahre. — Schädelfraktur durch Hufschlag gegen die rechte Kopfseite vor einem Jahre.

Bald nach dem Trauma linksseitige Hemiplegie und auf dieselbe Seite beschränkte epileptiforme Anfälle.

Latenz: Kurze Zeitdauer. — Dauer: 1 Jahr. — Residuen am Schädel: ?

Operation: Trepanation. Entfernung eines in das Gehirn eingedrungenen Knochensplitters. Blutung aus der Arteria meningea media durch Tamponade gestillt.

Verlauf: ?

Erfolg: Heilung. — Beobachtungszeit: ?

Nr. 311. Derselbe. Revue de Chir. 1893, S. 246. (Graf.) — Mann. — 22 Jahre. — Fall auf den Kopf.

Die epileptischen Konvulsionen beginnen nach dem Jacksonschen Typus im rechten Daumen. Diese Zustände wiederholen sich 10 Jahre lang, dann zeigt sich eines Tages Hemiplegie der rechten Seite. Die Anfälle sind auf die rechte Seite beschränkt.

Latenz: 14 Tage. — Dauer: 10 Jahre. — Residuen am Schädel: Ja.

Operation: Trepanation (1890). Knochen, Gehirn und Me-

ningen normal. 5 Trepanationsöffnungen wurden über der rechten motorischen Zone angelegt.

Verlauf: Vorübergehende Hemiplegie. Noch mehrere leichte Insulte. 4 Mon. p. op. sind Anfälle nicht mehr vorhanden.

Erfolg: Heilung. — Beobachtungszeit: 17 Mon.

Nr. 312.* Wagner. Zentralbl. f. Chir. 1891, S. 26. (Matthiolius.) — Mädchen. — 7 Jahre. — Fall auf den Schädel.

In den ersten 2—3 Jahren munter, dann nach dem Trauma absolute Verblödung. Zahllose epileptische Anfälle Tag und Nacht. Hinterhaupt deformiert, größte rückwärtige Prominenz nach links verzogen, um diese, links von der Mittellinie, drei Narben.

Latenz: Kurze Zeit. — Dauer: ca. 4 Jahre. — Residuen am Schädel: Ja.

Operation: Resektion eines ovalen Stückes des Schädeldachs aus Hinterhaupt und Scheitelbeinen mit der Basis nach dem Nacken. Ganzes Stück sehr fest mit der Dura verwachsen, diese stark vorgewölbt. Einschnitt ergibt nichts Besonderes.

Verlauf: Wundheilung gut, bedeutende geistige Besserung. Sofort nach der Operation hörten die Anfälle auf, doch kehrten sie wieder.

Erfolg: Keiner. — Beobachtungszeit: 4 Mon.

Nr. 313. Walker. The Philad. Rep. 23. VIII. 1890. (Graf.) — Mann. — 29 Jahre. — Verletzung des Schädels etwas über dem linken Ohr durch einen Baumstamm vor 4 Jahren.

Zweistündige Bewußtlosigkeit. Im folgenden Jahre häufig Schwindelanfälle. Juni 1887 Krämpfe im rechten Auge, Mund und Hand, meist ohne Bewußtseinsverlust. Zuletzt ataktische Aphasie, Agraphie und Alexie.

Latenz: ca. 1 Jahr. — Dauer: Einige Jahre. — Residuen am Schädel: ?

Operation: Trepanation (1890) über dem Zentrum für Bewegungen der rechten Hand. Knochen sehr dünn. Dura verdickt und dem Knochen adhärent. Hirnrinde normal.

Verlauf: Patient hat in 5 Mon. nur eine Konvulsion gehabt. Aphasie nur wenig gebessert.

Erfolg: Besserung. — Beobachtungszeit: 5 Mon.

Nr. 314. Warnots. VII. Congr. franç. de Chir. Paris 1893, S. 481. (Graf.) — Mann. — 40 Jahre. — Vor einigen Jahren Fall auf den Kopf.

Bald nach dem Trauma Anfälle, die im rechten Arm beginnen und auf das rechte Bein übergehen. Täglich 25—30 Anfälle.

Latenz: 4 Mon. — Dauer: ca. 1⅔ Jahre. — Residuen am Schädel: Ja.

Operation: Es finden sich Zeichen einer alten Fraktur bei

der Trepanation. Es wird ein kleines Aneurisma arterio-venosum aufgedeckt. Ligatur.

Verlauf: Vorübergehende Aphasie. Konvulsionen sind nicht wieder aufgetreten.

Erfolg: Heilung. — Beobachtungszeit: Mon.

Nr. 315. Derselbe. Ebenda. (Graf.) — Heftiger Schlag auf den Kopf durch eine Eisenstange.

Depression des Knochens in der linken Temporo-Parietalregion. Epileptische Anfälle, die stets mit Konvulsionen im rechten Daumen beginnen.

Latenz: ca. 4 Mon. — Dauer: 1⅔ Jahre. — Residuen am Schädel: Ja.

Operation: Trepanation. Aufrichten der Depression. Excision einer Rindennarbe und des Zentrums für Bewegungen des rechten Daumens.

Verlauf: 3 Wochen dauernde Lähmung der rechten oberen Extremitäten. Anfälle sind nicht wieder aufgetreten. Patient kann seinem Beruf nachgehen.

Erfolg: Heilung. — Beobachtungszeit: ½ Jahr.

Nr. 316.* Derselbe. Journ. d. Bruxelles 1890. Ref. Virchows Jahresbericht 1890, II., S. 484. (Matthiolius.) — Knabe. — 4½ Jahr. — Art des Traumas: ?

Abgesehen von Zahnkrämpfen bis zum Alter von 2½ Jahren vollkommen gesund. Eines Nachmittags plötzlich mit Wunde an der linken Stirnseite bewußtlos gefunden. Seitdem epileptische Anfälle, die mit sensibler und vasomotorischer Aura zuweilen im linken Arm beginnen und begleitet sind von Verlust des Bewußtseins.

Latenz: Kurze Zeit. — Dauer: 2 Jahre. — Residuen am Schädel: ?

Operation: 1. Trepanation über der Stirnnarbe. Exostose ohne Eröffnung der Dura entfernt. — 2. Trepanation über den motorischen Zentren. Abermals Exostose gefunden, welche entfernt wird. Dura und Gehirn normal.

Verlauf: Besserung des Charakters und der Sprache. Anfälle unverändert, jetzt besonders im linken Arm. — Wundheilung glatt, Anfälle viel seltener und weniger stark. Sprache hat wenig gewonnen. W. will ev. ein drittes Mal über dem Sprachzentrum trepanieren.

Erfolg: Besserung. — Beobachtungszeit: ?

Nr. 317. Weinlechner. Gesellsch. d. Ärzte in Wien. Sitzung v. 24. III. 1899. — Mann. — 28 Jahre. — Schlag mit einer Wagendeichsel auf die linke Stirnhälfte.

Bewußtseinsverlust. Lähmung der linken Extremitäten. Angeblich während des Krankenlagers ein epileptischer Anfall. 5 Mon. später 3 Anfälle an einem Tage, später Zwischenräume von 3 bis 5 Wochen. Anfälle begannen mit Zuckungen im linken Facialis,

gingen dann auf den linken Arm über und wurden allgemein. Nach einem Anfall linker Mundfacialis und linkes Bein gelähmt.

Latenz: Kurze Zeit. — Dauer: ? — Residuen am Schädel: ?

Operation: Trepanation (März 1893) über dem Facialiszentrum. Am Fuße der Zentralwindung halb walnußgroße Cyste, die, wie sie mit dem elektrischen Strom bestimmt wurde, im Facialiszentrum saß. Sie wurde tamponiert. Naht.

Verlauf: Heilung p. p. Im Krankenhaus, abgesehen von leichten Zuckungen, nur ein Anfall, dann keine mehr.

Erfolg: Heilung. — Beobachtungszeit: 2 Jahre.

Nr. 318.* Whipple. Brit. med. journ. 1892, I., S. 910. (Matthiolius.) — Mann. — 63 Jahre. — Kopfverletzung und Fraktur des rechten Beines durch Fall an Bord.

18 Stunden bewußtlos, dann einige Tage lang Kopfschmerz. Einige Tage später erster Anfall, von da ab bis zu 6 mal die Woche „convulsions were always general there being no marked twitching or spasm of one set of muskles before another". Bewußtlosigkeit. Narbe, die die rechte Fissura Rolandi kreuzt. Keine Knochendepression. Keine Lähmung.

Latenz: 4 Tage. — Dauer: 1½ Jahr. — Residuen am Schädel: Nein.

Operation: An Stelle der Narbe Trepan angesetzt. Knochen sehr dick. Dura verdickt und adhärent. Keine Hirnpulsationen. Dura durch Kreuzschnitt eröffnet. Punktion nach verschiedenen Richtungen ergebnislos. Naht.

Verlauf: Patient sehr unruhig. Am 3. Tage etwas Eiter unter dem Hautlappen entfernt, dann gute Wundheilung. Keine Anfälle bis 29. III.

Erfolg: Heilung. — Beobachtungszeit: 2½ Mon.

Nr. 319. Williamson and Jones. The Brit. med. journ. 1889, T. II, S. 918. (Graf.) — Mann. — Komplizierte Depressionsfraktur des linken Scheitelbeins vor 2 Jahren.

Eine Woche p. t. Erysipel der Wunde und epileptiforme Anfälle. Hemiplegia dextra. Seit einigen Tagen erneutes Auftreten der Konvulsionen mit Beginn der Zuckungen im rechten Arm und Bein, Kopf wird nach rechts gedreht, Nystagmus im rechten Auge.

Latenz: ca. 2 Jahre. — Dauer: Einige Tage. — Residuen am Schädel: Ja.

Operation: Trepanation (November 1888). Mehrere im Gehirn steckende Knochensplitter entfernt. 2. Operation wegen Restierens einer eitersezernierenden Fistel. Noch einige Knochenstücke entfernt.

Verlauf: Patient ist frei von Krämpfen geblieben.

Erfolg: Heilung. — Beobachtungszeit: 11 Mon.

Nr. 320. Wilson. Nach Schär, Inaug.-Diss. Berlin 1899. 24 Jahre. — Fractura cranii.

Es wurden 4 Knochensplitter in 2 Malen entfernt. Später trat Jacksonsche Epilepsie auf.

Latenz: 5 Wochen. — Dauer: 20 Tage. — Residuen am Schädel: ?

Operation: Ausgedehnte Narbe in der Dura mater wird excidiert.

Verlauf: „Nei 3 mesi seguenti leggieri spasmi. Sono gia 5 anni che le guarigione e completa."

Erfolg: Heilung. — Beobachtungszeit: 5 Jahre.

Nr. 321. Winkler en Gohl. Nach van Eyk, Partieele Epilepsie en hare heelkundige Behandeling. Amsterdam 1897, S. 66. (Graf.) — Mann. — 19 Jahre. — Im 6. Jahre Kopftrauma.

Bewußtlosigkeit. Seitdem linksseitige Konvulsionen. Seit 14 Tagen linksseitige Hemiplegie und Sprachstörung. Status epilepticus mit Beginn der Zuckungen im linken Facialis. Am Tage vor der Operation 87 Anfälle.

Latenz: Kurze Zeit. — Dauer: 13 Jahre. — Residuen am Schädel: ?

Operation: Trepanation (Dezember 1896). Exstirpation eines Stückes der Hirnrinde, den Zentralwindungen angehörig, welches sich durch seine fest elastische Konsistenz und enormen Gefäßreichtum auszeichnet.

Verlauf: Nach der Operation in den ersten Tagen noch einige Anfälle, dann bleiben die Konvulsionen fort.

Erfolg: Heilung. — Beobachtungszeit: 6 Mon.

Nr. 322. Winkler en Schelkly. Nach demselben. Ebenda. (Graf.) — Mann. — 35 Jahre. — Fractura cranii durch Tritt von einem Pferd im Alter von 4 Jahren.

Kurz dauernde Bewußtlosigkeit. Rechtsseitige Konvulsionen. Seit 1885 epileptische Anfälle: Kopf wird nach rechts gedreht, Krampf im rechten Bein mit Flexionskontraktur. Postepileptisches Koma. Großer Schädeldefekt über dem hinteren Abschnitt des linken Scheitelbeines.

Latenz: 24 Jahre. — Dauer: 7 Jahre. — Residuen am Schädel: Ja.

Operation: Trepanation (November 1892). Umschneidung des Defekts. Nach Eröffnung der Dura kommen große Kavernen in der Hirnrinde mit dünnflüssig braunem Inhalt zum Vorschein. Excision derselben. Zelluloidplatte über den Defekt.

Verlauf: Anfälle von „petit mal" bleiben zurück. Abnahme der Psyche. Patient geriet unter die Räder eines Schnellzugs und wurde getötet ¾ Jahre nach der Operation.

Erfolg: Verschlimmerung. — Beobachtungszeit: ¾ Jahre.

Nr. 323. Wölfler. Mitteilungen der Ärzte in Steiermark. Nach Cluß, Bruns' Beitr., Bd. 66, S. 244. — Mann. — 43 Jahre. — Verletzung des linken Scheitelbeins.

Nach dem Trauma Stottern und rechtsseitige epileptische An-

fälle, die meistens im Mundfacialis beginnen und schließlich mehrmals am Tage auftreten.

Latenz: ? — Dauer: ? — Residuen am Schädel: Ja.

Operation: Entfernung der deprimierten Knochenpartie. Lösung von Adhäsionen zwischen Arachnoidea und Dura. Gehirnpartie etwas härter, wurde nicht excidiert. Deckung des Defektes durch Müller-Königschen Lappen.

Verlauf: Im Jahre der Operation hatte Patient noch 8 Anfälle. In den folgenden 4 Jahren wurden sie immer seltener und sind seit 2 Jahren ganz ausgeblieben.

Erfolg: Heilung. — Beobachtungszeit: 4 Jahre.

Nr. 324. Zeller, Festschrift des Stuttgarter ärztlichen Vereins 1897, S. 250. (Braun.) — Weib. — 28 Jahre. — Hammerschlag auf die rechte Kopfhälfte und rechte Stirnseite in der Neujahrsnacht 1879/80.

Im Jahre 1892 bekam sie ohne Vorboten einen Krampfanfall, die Arme wurden steif, der Kopf nach rückwärts gebogen, und es trat Bewußtlosigkeit ein. Von da ab etwa alle $^1/_4$ Jahr zwei Anfälle. Diese wurden eingeleitet mit Schmerzen im linken Daumen, dann wurden die Finger und das Handgelenk vorwärts gezogen, der Mund zuckte und Bewußtlosigkeit folgte. Nach dem Anfall Gefühl von Schwäche und Schwindel. Außerdem bestand ein fortwährendes Druckgefühl auf der rechten Kopfhälfte und Abnahme des Gedächtnisses. Zuletzt schlossen die Anfälle mit klonischen Zuckungen aller Extremitäten. Bei der Aufnahme am 12. IV. 1895 fand sich auf der rechten Stirnseite, oberhalb des Tuber frontale eine dreistrahlige, mit dem Knochen verwachsene Narbe. Nach außen unten von ihr eine rundliche Vertiefung im Knochen. Im rechten Scheitelbein fand sich eine 4,5 cm lange, 3,5 cm breite Vertiefung im Knochen, die Pulsation zeigte. Sie lag 6,8 cm über der Mitte des äußeren Gehörgangs, reichte vorn bis zu einem Punkte, der 8 cm oberhalb des Gehörgangs und 1 cm rückwärts von einer Linie lag, die beide Gehörgänge über den Schädel verlaufend miteinander verband. Nach oben von dieser Vertiefung fand sich eine weitere 2 cm lange Furche.

Latenz: 12 Jahre. — Dauer: 3 Jahre. — Residuen am Schädel: Ja.

Operation: Bei der Operation wurde der Defekt umschnitten, die Narbe von der Unterlage abgelöst, wobei Abfluß von Liquor cerebrospinalis stattfand, und die Narbe, namentlich am Knochenrande, sorgfältig excidiert. Dura mater fehlt, Hirnwindungen zeigen flachen Eindruck, scheinen makroskopisch normal und bleiben deshalb unberührt. Die mit schwachen elektrischen Strömen ausgeführte Reizung bleibt erfolglos. Osteoplastische Deckung des Defekts nach Müller-König.

Verlauf: Heilung erfolgt p. p. In den ersten Tagen besteht Schwindel und Kopfschmerzen. Nach der Operation erfolgt

kein Anfall mehr. Die Heilung wird nach 1½ Jahren konstatiert. Nach einer brieflichen Mitteilung von Zeller hatte die Kranke nur einen epileptischen Anfall am 10. I. 1897 gehabt, der von einer Augenzeugin beobachtet war, von dem aber die Kranke am anderen Morgen nichts wußte.

Erfolg: Heilung. — Beobachtungszeit: 3 Jahre.

Nr. 325. Ziegler, Münchn. med. Wochenschr. 1895, Nr. 16. (Graf.) — Mann. — Fall auf das rechte Scheitelbein, das zertrümmert wird.

Lähmung der linken Körperseite. Extraktion eines tief in das Gehirn eingedrungenen Knochensplitters. Lähmung des Gesichts, der Zunge und der unteren Extremität linksseitig gehen bis auf leichte Parese des linken Armes zurück. Nach mehreren Monaten plötzliches Auftreten epileptischer Anfälle, die einmal mit deutlicher Aura in der linken Hand einhergingen, andere Male ließ sich das nicht konstatieren.

Latenz: 6 Mon. — Dauer: 9 Mon. — Residuen am Schädel: Ja.

Operation: Trepanation (Oktober 1894). Unter der Narbe talergroße Lücke im Knochen. Die unter ihr liegende bräunlich verfärbte Hirnrinde wird exkochleiert, dabei wird eine über haselnußgroße Cyste mit gelblich klarem Serum eröffnet. 3 weitere kleine Cysten werden incidiert und ausgekratzt. Während der Operation öfter Zuckungen der linken und rechten oberen Extremität.

Verlauf: 2 kleine Anfälle am Tage der Operation, dann Sistieren der Anfälle. Lähmungserscheinungen gebessert.

Erfolg: Heilung. — Beobachtungszeit: 3 Mon.

Nr. 326. Krause, Chirurgie des Gehirns und des Rückenmarkes. Berlin-Wien 1911. — Weib. — 17½ Jahre. — Schwere Schädelfraktur durch Automobilunfall.

3 Tage dauernde Bewußtlosigkeit, dann Sprachstörung und rechtsseitige Lähmung (im Gesicht linksseitig). Darauf traten Krampfanfälle in der rechten Seite auf, und zwar in den nächsten 4 Tagen 70—80. Die Lähmungen gingen allmählich zurück. Im nächsten Jahr heftiger Anfall mit Zuckungen der rechten Körpermuskulatur. Solche Anfälle traten im nächsten Monat gehäuft auf. Bewußtsein nur bei heftigen Anfällen gestört.

Latenz: 14 Mon. — Dauer: 1 Jahr. — Residuen am Schädel: ?

Operation: Bei der Trepanation zeigen sich Verwachsungen der Dura mit der Unterlage. In der Hirnrinde flacher, muldenförmiger Defekt, der dem elektrisch bestimmten Armzentrum und zum Teil dem Facialiszentrum entsprach. Bei der Excision der Zentren zeigt sich, daß eine Narbe vorliegt. Schluß der Wunde ohne Drainage.

Verlauf: Während der Wundheilung Aphasie und Paragraphie, aber keine eigentliche Parese. Nach späteren Berichten

treten Krämpfe gewöhnlich alle 3—4 Wochen auf. Gedächtnis und geistige Fähigkeiten bedeutend gebessert.

Erfolg: Besserung. — Beobachtungszeit: $^5/_4$ Jahre.

Günstige Erfolge (Heilung und dauernde oder wenigstens einige Jahre dauernde Besserung) werden erzielt in 96 Fällen (29,5 Proz.), davon sind 81 Jacksonsche (30,4 Proz.) und 15 allgemeine (25 Proz.). Ungünstig waren die Resultate (ohne Einfluß, Verschlimmerung oder Tod) in 81 Fällen (24,7 Proz.), davon kommen auf den Jacksonschen Typus 59 (22,2 Proz.), auf den allgemeinen 22 (36,6 Proz.). Die übrigen Fälle waren zum Teil zu kurz (unter 1 Jahr) beobachtet, zum Teil war das Resultat oder die Beobachtungszeit nicht angegeben.

Die Beobachtungszeit, nach der man von einer endgültigen Heilung sprechen kann, muß man wohl auf wenigstens 5 Jahre ansetzen. Krause meint, auch diese Zeit sei vielleicht noch zu kurz, andere halten dagegen schon 3 Jahre für ausreichend. Unter diesen 326 Fällen sind allerdings nur 4 (1,2 Proz.), wo die Krämpfe, nachdem sie mehrere Jahre ausgeblieben waren, wiederkehrten. So in dem Fall von Köhler (Nr. 181) nach 4jähriger Heilung, in einem von Poppert (Nr. 234), und von Kocher (Nr. 177) nach 5 Jahren und in einem von Kümmell (Nr. 191) sogar noch nach 6 Jahren. Danach muß man wohl mindestens eine Beobachtungszeit von 5 Jahren annehmen, bevor man von einer definitiven Heilung redet und sich darüber klar sein, daß ein Rezidiv auch dann nicht mit absoluter Sicherheit auszuschließen ist. Im ganzen sind 24 Fälle (7,4 Proz.) von einer länger als 5 Jahre beobachteten Heilung in der Aufstellung enthalten, davon fallen auf den Jacksonschen Typus 21 (7,9 Proz.), auf den allgemeinen 3 (5 Proz.). Ich führe diese definitiven Heilungen, die ja wohl das meiste Interesse beanspruchen können, in einer Tabelle gesondert hinzu.

Heilungen (unter 5 Jahr, aber mindestens 1 Jahr beobachtet) wurden erzielt in 40 Fällen (12,3 Proz.) (Jacksonsche Epilepsie 36 (13,5 Proz.), allgemeine 4 (6,7 Proz.). Gebessert wurden 27 (8,3 Proz.) (Typus Jackson 19 [7,1 Proz.], allgemeiner Typus 8 [13,3 Proz.]). Über die vorübergehenden Heilungen habe ich oben schon berichtet. Ein Patient (von allen Fällen 0,3 Proz., von den Fällen mit Rindenepilepsie 0,4 Proz.) wurde vorüber-

gehend gebessert, d. h. die Besserung dauerte mehrere Jahre an, dann traten die Krämpfe wieder in alter Weise auf.

Keine Besserung war in 59 Fällen (18,1 Proz.) zu bemerken, davon waren 42 (15,8 Proz.) Fälle von Rindenepilepsie, 17 (28,3 Proz.) von allgemeinem Typus. Eine Verschlimmerung, die offenbar auf die Operation zurückzuführen ist, trat bei 3 Patienten ein (0,9 Proz.), von denen einer an Jacksonscher Epilepsie (0,4 Proz.), 2 an allgemeiner (3,3 Proz.) litten. Bei 19 Patienten trat der Tod infolge der Operation ein (5,7 Proz.). Davon kommen 16 Todesfälle auf die Jacksonsche Epilepsie (6 Proz.), 3 (5 Proz.) auf die allgemeine. Der Tod war hervorgerufen durch Chok oder Kollaps in 6 Fällen, durch Meningitis in 5 Fällen, durch Status epilepticus in 3 Fällen, von denen einer durch einen tonischen Krampf des Zwerchfells erstickte, und durch Pleuropneumonie und Nachblutung in je 1 Falle. Für einen Todesfall ließen sich keine Anhaltspunkte finden, bei 2 ist die Todesursache nicht angegeben.

Die günstigen Erfolge sind alle mindestens 1 Jahr beobachtet, während bei den Mißerfolgen die Beobachtungszeit zum Teil geringer ist. Nach den bisherigen Erfahrungen können aber Besserungen und Heilungen auch erst längere Zeit nach der Operation in die Erscheinung treten, ebenso wie die scheinbaren Besserungen nach der Operation nach mehr oder weniger langer Zeit wieder verschwinden können. Daher glaube ich, daß mancher Fall, der hier als zu kurz beobachtet oder als Mißerfolg aufgeführt ist, im Laufe der Zeit doch noch geheilt oder wenigstens gebessert wird. Es werden sich unter den Heilungen, die nicht 5 Jahre nachgeprüft sind, wohl auch Patienten befinden, bei denen der Erfolg ein dauernder ist. Ebenso wird die Statistik dadurch verschlechtert, daß die Fälle aus den 80er und aus dem Beginn der 90er Jahre mit berücksichtigt sind. Jedenfalls stehen die Erfolge einiger Chirurgen weit über diesem Durchschnitt. Z. B. hat Schulze-Berge unter 4 Fällen drei definitive Heilungen, Rasumowsky unter 3 Fällen eine definitive Heilung und eine Heilung aufzuweisen. Kocher hat unter 16 Fällen (aufgeführt unter Kocher, Ito und Schär) 2 definitive Heilungen, 2 Heilungen, 3 Besserungen und 1 vorübergehende Heilung, die 5 Jahre anfallsfrei war.

Tabelle I

| Nr. | Autor | Alter | Latenz | Dauer | Befund bei der Operation | Operation | Beobacht. Zeit | Bemerkung |
|---|---|---|---|---|---|---|---|---|
| 140 | Gronau | 37 Jhr. | 1 Jhr. | 12 Jhr. | Kugel. | Entfernung derselben. | 23 Jhr. | |
| 206 | Mellinghoff | 24 Jhr. | 4 Mon. | $1\frac{1}{2}$ Jhr. | Verwachsungen Cyste. | Cyste inc. Sulzige Masse am Boden derselben entfernt | $18\frac{1}{2}$ Jhr. | |
| 129 | Goldstein | 45 Jhr. | 37 Jhr. | $1\frac{1}{4}$ Jhr. | Verwachsungen. | Trennung der Verwachsungen. | 14 bis 15 Jhr. | |
| 269 | Schulze-Berge | 37 Jhr. | 6 Jhr. | Mehr. M. | Duranarbe Cysten. | Cysten entfernt. | 13 Jhr. | |
| 235 | Poppert | 10 Jhr. | $8\frac{1}{2}$ Jhr. | $\frac{1}{2}$ Jhr. | Verwachsungen. Narbe im Gehirn. | Hirnnarbe excidiert. | 12 Jhr. | |
| 137 | Graf | 4 Jhr. | 1 Tag | Einig Std. | Depression. | Depression beseitigt. | fast 10 J. | |
| 152 | Horsley | 22 Jhr. | 8 Jhr. | 7 Jhr. | Adhäsionen Gehirnnarbe | Lösung d. Adhäsionen Hirnnarbe exstip. | 9 Jhr. | |
| 264* | Schede | 42 Jhr. | Kurze Zeit | 1 Jhr. | Vorsprung an der Lamina vitrea. | Knochenpartie ausgemeißelt. | 9 Jhr. | |
| 242 | Rasumowsky | 30 Jhr. | $\frac{1}{4}$ Jhr. | $2\frac{1}{4}$ Jhr. | Depression. Knochenwucherungen Verwachsungen. | Lösung der Verwachsungen | $8\frac{1}{2}$ Jhr. | |
| 134 | Graf | 20 Jhr. | 2 Jhr. | ca. 4 Jhr. | Knochen verdickt. | Verdickung ausgemeißelt. | 8 Jhr. | Nimmt Brom. |
| 146 | Hinterstoisser | 26 Jhr. | $1\frac{1}{2}$ Jhr. | $2\frac{1}{2}$ Jhr. | Depression Adhäsion. Knochenverdickung | Zelluloidplatte eingelegt. | 8 Jhr. | |

| | | | | | | | |
|---|---|---|---|---|---|---|---|
| 174 | Kocher | 8½ Jhr. | 2 Jhr. | Kurze Zeit. | Narben. Verwachsungen. | Narbe exzidiert. | 8 Jhr. |
| 262 | Schede | 20 Jhr. | ½ Jhr. | 11½ Jhr | Duraverdickung. | ? | 8 Jhr. |
| 263* | Schede | 24 Jhr. | 1 Mon. | ? | Duraverdickung. | Duraspaltung. | 8 Jhr. |
| 270 | Schulze-Berge | 13 Jhr. | 8 Jhr. | 5 Jhr. | Cyste. Spitze Exostosen. | Exostosen abgetragen. | 8 Jhr. |
| 51 | Carr | 15 Jhr. | ? | 1 Mon. | Allgemeine Encephalitis. | ? | 7½ Jhr. |
| 302 | Taylor | 13 Jhr. | ? | 10 Jhr. | Knochen drückt an der Hirnrinde. | Knochen gehoben. | 7½ Jhr. |
| 256 | Schär | 22 Jhr. | 8 Jhr. | 5 Mon. | Adhäsionen. Narben. Cysten. | Adhäsionen gelöst. Cyste drainiert. | 7 Jhr. |
| 271 | Schulze-Berge | ? | ½ Jhr. | ? | Keiner. | Daumenzentrum exstirpiert. | 6 Jhr. |
| 189 | Kümmell | 34 Jhr. | 4 Jhr. | 3 Jhr. | Narben. Verwachsungen. | Teil der Dura und Hirnrinde excidiert. | 5½ Jhr. |
| 108 | Friedrich | 25 Jhr. | 1 Jhr. | 14 Jhr. | Schädel verdickt. Splitter. 2 Herde in der Dura. | Dura 3:4 cm ausgeschnitten. | 5 Jhr. |
| 71* | Cosh | 27 Jhr. | Kurze Zeit. | 1 Jhr. | Depression. Verwachsungen. | Depression entfernt. Knochenstück fortgelassen. | 5 Jhr. |
| 257 | Schär | 32 Jhr. | 11 Jhr. | 2 Mon. | Splitter. Cyste. Verwachsungen. | Splitter und Cyste entfernt. Verwachsungen gelöst. | 5 Jhr. |
| 320 | Wilson | 24 Jhr. | 5 Woch. | 20 Tage | Duranarbe. | Narbe excidiert. | 5 Jhr. |

Zu dieser Kasuistik möchte ich noch 2 Fälle hinzufügen, die Herr Professor König mir liebenswürdigerweise überlassen hat.

Fall 1. M., Julius, Maurer, 30 Jahre alt. Tag der Aufnahme: 6. II. 1904. Etwa 3 Wochen vor der Aufnahme hatte Patient durch einen herabfallenden Stein eine Wunde am Kopf erlitten. Die Wunde eiterte und wurde durch den behandelnden Arzt gespalten und tamponiert. Seit 5 Tagen hat er Schmerzen in den Muskeln des linken Beins.

Status: An der hinteren Ecke des rechten Scheitelbeins befindet sich eine $1\frac{1}{2}$ cm große, in die Tiefe fuhrende und etwas seröseitriges Sekret entleerende Wunde. Die Umgebung ist nicht gerötet, geschwollen oder druckempfindlich. Die Spaltungsschnitte, die von der Wunde nach links vorn und rechts hinten ausgehen, sind vernarbt.

Unter der linken Glutäalfläche Druckschmerz auf den N. ischiadicus, sonst ist der Nerv in seinem Verlauf nicht empfindlich. Huftgelenke und Oberschenkelknochen o. B. Innere Organe o. B. Ernährungszustand und Kräfte gut.

Therapie: Tamponade der Wunde. Heiße Bäder. Schwitzen und Aspirin.

Diagnose: Eiternde Kopfverletzung. Ischias (?).

10. II. Wegen Temperatursteigerung, Pulsbeschleunigung und Kopfweh (Patient hat auch einmal erbrochen) wird die Wunde erweitert. In der Tabula externa eine lochförmige Depression, in die man mit der Sonde etwa $1\frac{1}{4}$ cm eindringt. In der Tiefe stößt man auf die Tabula interna. Die Umgebung wird von einigen schmierigen Granulationen mit dem scharfen Löffel gereinigt. Vioformgazetamponade. Blutstillung. Aseptischer Verband.

Die Ischiasschmerzen haben nachgelassen.

22. II. Kopfwunde in Heilung. Ischiasschmerzen fast ganz verschwunden.

25. II. Die Wunde ist bis auf eine 2 cm lange, $\frac{1}{2}$ cm breite Granulationsstelle geheilt. Patient wird beschwerdefrei entlassen.

Gutachten vom 30. IV. 1904. Verletzter gab bei der Aufnahme an, daß er sich durch einen herabfallenden Ziegelstein eine Kopfverletzung zugezogen habe, auch der Rücken sei getroffen. Die Kopfwunde eiterte und wurde draußen erweitert. Auch im Krankenhause war noch eine Incision erforderlich. Dann trat Heilung ein. Gleichzeitig wurde Patient hier wegen Ischias behandelt, die aber mit dem Unfall nichts zu tun hatte.

Der Verletzte klagt über Reißen im Kopf vorn und rechts seitlich, aber nicht in der Narbe oder in unmittelbarer Nähe der Verletzung. Es soll nur ab und zu auftreten, nicht jeden Tag, und im gewissen Grade abhängig sein von der Tätigkeit; vieles Bücken soll den Schmerz verschlimmern. Dann sollen Schmerzen im Nacken bestehen,

die sich erst deutlich seit der Zeit bemerkbar gemacht haben, seit der Patient wieder arbeitet. Für gewöhnlich fühlt er nur, daß dort „etwas nicht in Ordnung sei". Dagegen sei ein direkter Druck richtig schmerzhaft.

Jetzt findet sich über dem rechten Scheitelbein eine von oben nach unten verlaufende Narbe von 7 cm Länge, größtenteils verschieblich, nur in der Mitte leicht mit dem Knochen verbunden. Es entsteht dadurch eine kleine Vertiefung, aber eine eigentliche Depression des Knochens besteht nicht. Die Narbe ist bei loser Betastung nicht empfindlich, bei stärkerer Betastung soll die Mitte etwas empfindlich sein. Beklopfen des Schädels in der unmittelbaren Nähe der Narbe ist etwas empfindlich.

Am Rücken befindet sich links neben dem Dorn des dritten Brustwirbels in der Muskulatur eine umschriebene Stelle, die auf Fingerdruck intensiv empfindlich ist und den Verletzten zusammenzucken läßt. Die Stelle wird jedesmal mit absoluter Genauigkeit wieder angegeben. An der Wirbelsäule besteht keine Veränderung. Ein objektiver Befund für die Ursache des Schmerzes ist nicht auffindbar. Es kann sich wohl nur um einen Schmerz in der Muskulatur handeln, dem keine weitere Bedeutung beizulegen ist.

Patient klagt über gelegentliches Herzklopfen. Am Herzen sind jedoch keine Veränderungen nachzuweisen.

Wiederaufnahme am 29. I. 1906.

Anamnese: Nach der Entlassung am 25. II. 1904 soll am Kopf noch lange Zeit eine Fistel bestanden haben, aus der sich Knochenstückchen entleerten. Seit einigen Tagen soll Patient an Krampfanfällen leiden, die mit Störung des Bewußtseins einhergehen. Die Krämpfe setzen regelmäßig abends 10 Uhr ein und dauern lange Zeit. Zwischen denselben soll das Bewußtsein wiederkehren. Patient ist ein großer kräftiger Mann und kommt zu Fuß ins Krankenhaus. Patient hat sich nach Angaben seiner Frau seit der Verletzung nie recht wohl gefühlt. Er soll dauernd seit dem Unglück heftige Kopfschmerzen gehabt haben. Außerdem soll sich sein Charakter geändert haben: Er soll reizbar, mürrisch und stets unzufrieden gewesen sein. Vor einem Jahr wurde bereits ein allerdings vereinzelt auftretender Anfall beobachtet.

Status: Auf der rechten Seite des Schädels befindet sich eine annähernd in der Linie, die man vom hinteren fühlbaren Rande des Processus mastoideus senkrecht nach oben zieht, gelegene ca. 6 cm lange Narbe. Von ihrer Mitte gehen strahlenartig drei ca. 2½—3 cm lange Narben aus. Hier fühlt man einen nicht pulsierenden Defekt im knöchernen Schädeldach. Dieser mit scharfen Rändern versehene Defekt nimmt etwa die Kuppe des kleinen Fingers auf. Patient klagt über heftige Schmerzen im ganzen Kopf. Er ist vollständig orientiert.

Wenige Stunden nach der Aufnahme, abends gegen 10 Uhr,

zeigen sich epileptische Anfälle, die etwa 3 Stunden anhalten und mit Störung des Bewußtseins einhergehen. Die Anfälle beginnen mit krampfartigen Zuckungen im ganzen linken Facialis. Dabei besteht Déviation conjugée nach rechts. Außerdem ist der Kopf nach der rechten Seite (der erkrankten) geneigt. Aus dem leicht geöffneten Munde fließt während der Anfälle der Speichel. Zungenbiß wurde nicht beobachtet. Alsbald stellen sich heftige klonische Zuckungen im ganzen linken Arm und vereinzelt auch im linken Bein ein. Gegen Ende des stets mehrere Minuten dauernden Anfalles gerät der ganze Körper in Zuckungen. Indessen beherrschen das Bild diejenigen im linken Facialis und im linken Arm. Während des Anfalles Cyanose und beschleunigte Atmung. Pupillen weit und reaktionslos. Nach dem Anfall liegt Patient röchelnd mit nach rechts geneigtem Kopf da. Kot- und Urinabgang nicht beobachtet. Die Anfälle lassen sich bei Druck auf die Narbe nicht auslösen. Arterien enorm gespannt. Puls 140.

30. I. 1906. Die Anfälle (11 an der Zahl) haben in der Nacht ca. 3 Stunden gedauert. Patient ist bei der Morgenvisite bewußtlos. Gegen 9 Uhr morgens stellen sich die Anfälle wieder ein und dauern ununterbrochen bis zur Operation fort. Auf dem Operationstisch stellen sich noch einige Anfälle ein. An diesem Tage wurden 20 Anfälle beobachtet.

Operation am 30. I. 1906: Die Anlegung des Kraniocephalometers von Köhler zeigt, daß die Narbe etwa dem hinteren Bügel dieses Instrumentes entspricht, der an dem hinteren fühlbaren Rand des Processus mastoideus angelegt wird und mit einer vom äußeren Gehörgang zur Protuberantia occipitalis externa gezogenen Linie einen rechten Winkel bildet. Die Narbe bildet mit dem Verlauf der vorderen Zentralwindung einen spitzen Winkel, der nach dem Ohr zu offen ist und liegt mehr hinter den lebenswichtigen Zentren.

Operation in Chloroformnarkose. Nach vorheriger Anämisierung (mit Cocain-Adrenalin) des Operationsfeldes wird ein großer Wagnerscher Haut-Periost-Knochenlappen mit nach unten gerichteter Basis auf der rechten Seite gebildet. Der Mitte der Narbe entspricht auf der Hirnseite des Schädeldachs eine etwa teelöffelgroße Impression. Von dem erwähnten Defekt in der Narbe zieht ein derber, narbiger Strang unmittelbar zur Pia mater. Die Dura ist blau-rot verfärbt. Hirnpulsation ist nicht zu sehen. Die Depression wird mit der Hohlmeißelzange abgekniffen, der erwähnte Narbenstrang, der sich ins Gehirn fortzusetzen scheint, excidiert. Eine lange Spritze wird in die Gegend der Zentralwindungen eingestochen. Es entleert sich eine Spritze (5 ccm) leicht getrübter gelblicher Flüssigkeit. Ein Abszeß ist trotz mehrmaligen Einstechens in das Gehirn nicht zu finden. Der Haut-Periost-Knochenlappen wird durch einige Nähte fixiert, zu beiden Seiten der Basis ein Tampon herausgeleitet.

Abends gegen 9 Uhr tritt noch ein leichter Anfall auf.

31. I. Völlige Lähmung der linken Seite (Arm und Bein). Anfälle sind nicht mehr aufgetreten. Patient gibt auf Befragen Antwort. Er klagt über heftige Schmerzen im Kopf. Verband stark durchtränkt. Patient muß wegen Urinretention katheterisiert werden.

1. II. Kein Anfall. Patient kann die Finger bewegen. Er ist bei klarem Bewußtsein. Urin und Stuhl erfolgen spontan.

2. II. Die Lähmung ist vollständig zurückgegangen. Der Puls wird langsamer. Die Spannung in der Arterie hat nachgelassen. Verbandwechsel: Tampon etwas gelockert.

4. II. Die Kopfschmerzen werden geringer. Puls annähernd von normaler Frequenz. Die Temperatur hat die Norm erreicht. Verbandwechsel: Beide Tampons werden entfernt.

6. II. Verbandwechsel. Gute Wundverhältnisse. Patient hat zeitweise Kopfschmerzen, sonst ist das Befinden befriedigend. Appetit gut. Puls und Temperatur normal.

19. II. Abszeß unter dem Hautlappen. Derselbe wird wieder in der alten Narbe eröffnet.

25. II. Abszeßhöhle bereits sehr verkleinert. Die übrigen Wunden beginnen zu granulieren.

3. III. Patient hat immer noch zuweilen rechts heftige Kopfschmerzen. Ein gewisses Schwächegefühl in den linksseitigen Extremitäten besteht noch. Patient steht auf und geht im Garten spazieren.

20. III. Ein kleiner Sequester hat sich in der hinteren Wunde losgestoßen. Zeitweise Kopfschmerzen. Leichte Ermüdbarkeit beim Lesen. Patient klagt über Beschwerden beim Sehen. Augenbefund normal. Geringe Hypermetropie. Korrektionsbrille von augenärztlicher Seite empfohlen.

29. III. Kleine Granulationspfröpfe befinden sich in der im übrigen glatt und fest verheilten Narbe. Patient ist in der letzten Woche dauernd außer Bett gewesen und im Garten spazieren gegangen. Er klagt zeitweilig noch über Kopfschmerzen, die ganze linke Seite soll schwächer als die rechte sein. Zur ambulanten Behandlung entlassen.

Gutachten vom 12. III. 1906. Die Art der Verletzung ist ja bekannt. M. hat zwar seit 18. III. 1904 beaufsichtigende Tätigkeit ausgeübt, ist aber immer behindert gewesen durch die heftig auftretenden Kopfschmerzen und periodisch wiederkehrenden Schwindelanfälle. Am 6. I. hat er im Kontor seines Arbeitgebers den ersten epileptischen Anfall gehabt, der sich nach einigen Tagen wiederholte. Da auch die Kopfschmerzen und Schwindelanfälle heftiger wurden, ließ er sich am 29. I. im städtischen Krankenhause aufnehmen. Es folgen Angaben über die bekannte Verletzung. Die Anfälle häuften sich. Patient wurde operiert.

Bis jetzt ist Patient von seinen Anfällen verschont geblieben. In diesem Falle sind die Anfälle als eine Folge des früher erlittenen Unfalles anzusehen. Es handelt sich um eine traumatische, sog. Jacksonsche Epilepsie. Bei dem Unfall hatte außer der Weichteildurchtrennung des Schädels eine Verletzung des Knochens und der harten Hirnhaut stattgefunden. Um die Impression des Knochens hatte sich ein ca. 1 cm großer Knochenwall gebildet, der neben der noch vorhandenen Narbe in der harten Hirnhaut einen dauernden Druck auf das Gehirn ausübte und schließlich zu den erwähnten Krampfanfällen führte. Daß derartige Krampfanfälle erst längere Zeit nach der Verletzung auftreten können, ist bekannt. Vorläufig sind die Anfälle durch die Operation gehoben. Ob eine Dauerheilung eintreten und der Verletzte wieder arbeitsfähig werden wird, bleibt vorläufig zweifelhaft.

Gutachten vom 7. IV. 1906. Der Maurer J. M. ist am 29. III. 1906 aus der stationären Behandlung des Krankenhauses entlassen. Die Wunde am Kopf ist bis auf zwei Granulationsstellen verheilt. M. muß noch bis zu deren Heilung poliklinisch weiter behandelt werden. Er befindet sich in gutem Ernährungszustand. Die epileptischen Anfälle sind noch nicht wieder aufgetreten. Er ist aber noch sehr unruhig und befindet sich im Zustand leichter Reizbarkeit. Die Funktionen des linken Armes und Beines sind noch etwas gestört. Wie schon gesagt, muß er noch lange Zeit in poliklinischer Behandlung bleiben. Es ist nötig, daß M. im medikomechanischen Institut elektrisiert wird. Ob dann eine dauernde Heilung eintreten wird, ist nicht zu sagen. Jedenfalls darf er vor Ablauf eines halben Jahres keine Arbeit übernehmen. Nach Ablauf dieser Frist wäre eine nochmalige Untersuchung angezeigt.

Gutachten vom 14. I. 1907. Der Verletzte gibt bei der heutigen Untersuchung an, daß er noch viel an Kopfschmerzen leide, dann beständen noch zeitweise Zuckungen im linken Arm und Bein, überhaupt sei es ihm so, als wenn die linke Seite schwächer sei als die rechte. Er habe Flimmern vor dem linken Auge und ab und zu einen Taumelanfall.

Die bogenförmig über dem rechten Scheitelbein verlaufende Narbe ist fest mit dem Knochen verwachsen. Die vorderen Partien erscheinen sehr eingedrückt. Bei Druck besteht in diesen Partien Schmerzhaftigkeit. Sonst ist der Knochenlappen wieder fest angeheilt. Das Beklopfen des Kopfes ist nicht besonders schmerzhaft. Die Pupillen sind gleich groß, die Augen sind sonst normal. Die Zunge weicht beim Herausstrecken nicht von der Mitte ab. Die Sensibilität der linken Seite ist nicht herabgesetzt, auch ist eine Muskellähmung auf dieser Seite nicht vorhanden. Beim Stehen mit geschlossenen Augen und Füßen besteht nur mäßiges Schwanken. Die Kraft der Finger beim Umfassen der Hände des Arztes erscheint

gleich. Augenblicklich ist der Zustand des M. ganz befriedigend. Es besteht hierin aber ein großer Wechsel. Verfasser des Gutachtens hat selbst gesehen, wie in Armen und Beinen Zuckungen auftraten. Auch nehmen die Kopfschmerzen von Zeit zu Zeit sehr zu.

Die Operation hat zwar die epileptischen Anfälle beseitigt. Es sind aber noch Störungen leichter Natur, die sich in Zuckungen des linken Armes und Beines und in Schwächegefühl der ganzen linken Seite zeigen, zurückgeblieben. Von einer völligen Heilung kann man daher nicht sprechen. Patient kann leichte Arbeit übernehmen. Die Einbuße seiner Erwerbsfähigkeit beträgt 75 Proz. Es ist zu erwarten, daß die bestehenden Beschwerden zum Teil zurückgehen werden.

Gutachten vom 30. I. 1910. M. gibt an, daß er Schmerzen in der rechten Seite des Kopfes habe und sich in der ganzen linken Seite geschwächt fühle, so daß er nur rechtshändig arbeiten könne. Er will in der letzten Zeit sehr aufgeregt sein und wenig schlafen können. Leichte Arbeit, die ihn wenig anstrengt, kann er verrichten.

Das Allgemeinbefinden des M. ist gut; die Narbe ist nicht druckempfindlich, beim Beklopfen nicht schmerzhaft. Sichtbare Zuckungen des linken Armes nicht mehr vorhanden. Gang ist sicher und fest. Arme und Beine sind frei. Kraft in beiden Händen ist gleich. Die Erwerbsfähigkeit hat sich gebessert. Die Einbuße der Erwerbsfähigkeit beträgt nur noch 50 Proz.

Gutachten vom 24. III. 1912. M. gibt an, daß er ständig an Kopfschmerzen leide, und zwar auf der rechten Kopfhälfte in der alten Narbe. Auch an Schlaflosigkeit und Mattigkeit will er leiden. Zuckungen will er nicht mehr gehabt haben und kann leichte Arbeit verrichten.

Der Kräfte- und Ernährungszustand des Patienten ist gut. Die bekannte Narbe am Kopf ist völlig reizlos. Bei Druck und Beklopfen ist sie ebensowenig empfindlich wie der übrige Schädel. Die Pupillen sind mittelweit und reagieren prompt. Die Zunge wird leicht zuckend herausgestreckt. Die Haut-, Knie- und Sehnenreflexe sind an der linken Körperhälfte etwas lebhafter als an der rechten. Die gespreizten Finger zucken leicht. Während der Untersuchung war der mäßig kräftige Puls erheblich beschleunigt. Frequenz: 120—132.

Der Gang ist unauffällig. Die grobe Kraft der beiden Hände ist ganz gleich. Kein Schwanken beim Augenschluß und Zusammenstellen der Füße. Eine wesentliche Änderung ist nach der Untersuchung im Zustande des Patienten nicht eingetreten. Es handelt sich jetzt hauptsächlich um nervöse Störungen, von denen anzunehmen ist, daß sie die Erwerbsfähigkeit in der angegebenen Weise beeinträchtigen. Die Aussichten auf Besserung dieses Zustandes sind gering. Eine Herabsetzung der heutigen Rente halten wir nicht mehr für angebracht. Wir empfehlen daher eine Dauerrente von 33⅓ Proz.

Bei diesem Patienten war also die Epilepsie durch eine Depressionsfraktur des Schädeldachs und durch eine Duranarbe hervorgerufen. Eine Entfernung dieser Schädigungen brachte ihm Heilung von den epileptischen Anfällen. Während der Zeit von der Operation am 30. I. 1906 bis zum letzten Gutachten vom 24. III. 1912 sind, abgesehen von dem leichten Anfall am Abend des Operationstages, keine Anfälle aufgetreten. Man kann daher die Heilung wohl als eine endgültige ansehen, da sie ca. 7 Jahre und 2 Monat beobachtet ist. Zu bemerken ist noch, daß Patient nach der Operation seine Lebensweise nicht verändert hat, und daß er kein Brom genommen hat. Die Klagen, die Patient noch angibt, sind solche, wie wir sie bei Schädelverletzten sehr häufig finden. Wir brauchen nicht ohne weiteres daraus, daß Patient Rentenempfänger ist, zu schließen, daß seine Klagen unberechtigt und übertrieben sind. Er war, wie Herr Professor König mir versicherte, jedenfalls vor dem Unfall ein sehr strebsamer und arbeitslustiger Mann. Graf bringt eine Zusammenstellung von 48 Fällen später nachuntersuchter Schädelverletzungen (Basisfrakturen), die um so wertvoller ist, als nur 3 von diesen Verletzten Rentenempfänger sind. Auch hier bestehen bei 34 Untersuchten mehr oder weniger heftige Kopfschmerzen, in 15 Fällen leichte Erregbarkeit, die bisweilen auch Schlaflosigkeit mit sich bringt. Trotzdem kann ich den Verdacht, daß die Klagen vielleicht übertrieben oder wenigstens mit auf seine Lebensweise zurückzuführen sind, nicht ganz los werden. Ein alter Krankenwärter, der ein recht guter Beobachter ist, und den Kranken, der in der Nähe des Krankenhauses wohnt, fast täglich gesehen hat, berichtet nämlich, daß es dem M. außerordentlich gut gehe, er sei immer vergnügt. Er sei in einem Baubureau mit Zeichnen beschäftigt und nebenbei dem Alkohol sehr zugeneigt. Diesen letzten Punkt halte ich für sehr wesentlich, da fast alle Schädelverletzten, insbesondere Epileptiker, diesem Genußmittel gegenüber außerordentlich geringe Widerstandsfähigkeit besitzen. Bei den 34 Schädelverletzten von Graf, die bei der Nachuntersuchung Kopfschmerzen angeben, befinden sich eine Anzahl, bei denen dieses Symptom regelmäßig nach Alkoholgenuß, sei er auch noch so gering, auftritt. Kocher gibt einen Fall an, der erst, als er nach der Operation wegen trau-

matischer Epilepsie dem Alkohol entsagte, beschwerdefrei wurde. Daß Patient früher sehr arbeitsfreudig war, spricht wohl durchaus nicht dagegen, daß er nach dem Unfall in diesem Punkte anderer Ansicht wurde. Seine Frau gibt ja auch an, daß sein Wesen sich geändert habe. Die Tatsache, daß Patient eine Rente bezieht, legt ihm auch keinen Zwang auf, energisch gegen die Beschwerden anzukämpfen. Vielleicht würden sie in diesem Falle geringer sein. Gronau z. B. berichtet über 2 traumatische Epileptiker, die keinen Anspruch auf Rente haben. Beide sind vollauf arbeitsfähig nach der Operation, der eine, trotzdem er seine Krämpfe nicht verloren hat (Fall Nr. 285, Stamm).

Der zweite Fall, über den ich noch berichten möchte — ich verdanke ihn ebenfalls der Liebenswürdigkeit von Herrn Professor König — ist folgender:

Fall 2. Herr K., 41 Jahre alt. Patient wurde im Frühjahr 1903 aus einem durchgehenden Wagen herausgeschleudert und fiel mit dem Kopf gegen einen Telegraphenpfahl, mit dem Oberschenkel auf ein eisernes Gitter. Er wurde sofort bewußtlos. Der Kutscher wusch ihm Gesicht und Kopfwunde mit kaltem Wasser und legte ihm ein nasses Tuch auf Gesicht und Brust. Darauf gab Patient wieder Lebenszeichen von sich. Nachdem ihm etwas Wasser eingeflößt war, machte Patient Versuche, aufzustehen, und war imstande, von 2 Mann unterstützt, in ein 100 m entferntes Wirtshaus zu gehen. Er konnte sogar die 4 Stufen, die in das Haus hinein führten, hinaufgehen. Der hinzugeholte Arzt wusch und nähte die Wunde. Patient äußerte einige Wünsche und lallte wiederholt die Worte „dei, dei, dei". Dann wurde er im Krankenwagen in das Krankenhaus gefahren. Unterwegs schlief Patient. Im Krankenhaus erkannte er offenbar die Ärzte. Er wurde dann neu verbunden. Beim Ausziehen klagte er über Schmerzen in der linken Schulter. Während der nächsten 3 Tage war Patient sehr schlafsüchtig, er erkannte aber beim Aufwachen seine Frau. Später war er sehr reizbar.

Patient hatte eine Schädelfraktur erlitten mit Blutungen aus Nase und Mund. Als Herr Professor König ihn am Abend des 2. Tages sah, bestand eine kolossale Schwellung im Gesicht, auf dem Seitenwandbein und Hinterhaupt rechterseits, so daß von der Knochenverletzung nichts bemerkt werden konnte. Über dem Hinterhauptbein befand sich eine winklige Lappenfraktur mit der Spitze nach vorn. Ferner bestand eine Lähmung des linken Armes und der linken Gaumenseite. Eine Facialislähmung konnte wegen völliger Verschwellung des Gesichts und der Augen nicht mit Sicherheit konstatiert werden. Die Lähmungen gingen innerhalb 8—14 Tagen voll-

ständig zurück. Weitere Erscheinungen waren nicht zu bemerken. Patient hütete 3 Wochen das Bett und reiste, nachdem er sich 3 weitere Wochen geschont hatte, in den Harz zur Erholung.

Bei einer Untersuchung im Spätsommer 1903 bestand völliges Wohlbefinden. Die Wunde war vollständig vernarbt, der Schädel abgeschwollen. Lähmungen waren nicht vorhanden. An der rechten Seite nach aufwärts und vorwärts vom Ohr bestand eine Depression des Schädels in der Größe von etwa 5 zu 5 cm. Sie hatte die Form eines Wagnerschen Lappens mit der Basis nach unten. Eine Schmerzempfindlichkeit war nirgends vorhanden. Patient arbeitete mittelmäßig viel und lebte ganz alkoholfrei.

Im Frühjahr 1904 machte Patient in Begleitung einer kleinen Gesellschaft einen Spaziergang auf sonniger Chaussee, als er plötzlich umfiel und Krämpfe bekam. Ob diese einseitig waren, ist nicht festzustellen. Jedenfalls waren sie mit Bewußtseinsverlust verbunden, der übrigens von kurzer Dauer war.

Es folgt eine anfallfreie Zeit bis November 1904. Der zweite Anfall trat ein, als Patient in den Eingang eines Hotels in dem belebtesten Teile von Hamburg trat. Er bestand wieder in Umfallen, Krämpfen und Bewußtlosigkeit. Patient luxierte sich dabei eine Schulter. Diese wurde von Herrn Professor König in der Wohnung des Patienten reponiert. Dabei war Patient wieder völlig bei klarem Bewußtsein. Herr Professor König riet ihm dringend zur Operation. Hierzu entschloß sich Patient aber erst im Januar des nächsten Jahres, nachdem er zuvor Geheimrat von Bergmann konsultiert hatte.

Operation 28. I. 1905. Umschneidung der ganzen deprimierten Knochenpartie, dann wurde der Schädel von 4 Löchern aus eröffnet und der Knochenlappen gehoben. Die Depression wurde mit der Doppelhohlmeißelzange abgeknitfen. Die Dura wurde nicht eröffnet. Dann wurde der Knochenlappen wieder eingepflanzt und die Wunde primär verschlossen.

Wundverlauf: Es bildete sich ein Hämatom, durch das leichte Temperatursteigerungen hervorgerufen wurden. Die Wunde heilte ganz primär. In den ersten 14 Tagen trat noch einmal ein Anfall auf. Seitdem ist Patient völlig geheilt.

Nach einem Bericht des Patienten am 25. X. 1912 befindet er sich völlig wohl und ist mindestens ebenso arbeitsfähig wie vor dem Unfall. Er hat keinerlei Beschwerden und arbeitet sehr tätig. Er ist den ganzen Tag auf den Beinen, reitet und betreibt auch sonst Sport, auch hiervon bemerkt er keine nachteiligen Folgen. Auf dem Schädel befindet sich eine glatte Narbe, die ebenso wie die Umgebung nicht schmerzempfindlich ist. Von Lähmungen finden sich keine Spuren.

In diesem Falle ist also der Erfolg der Operation ein noch

günstigerer. Dieser Patient hat im Gegensatz zu dem vorigen auch nicht die geringsten Beschwerden zurückbehalten und ist vollauf arbeitsfähig. Die Heilung dauert jetzt 8 Jahre. Wie mir Herr Professor König erzählte, ist Patient sogar ein außerordentlich viel beschäftigter Mann, der außer seinem Geschäft, das schon an und für sich viel Arbeit mit sich bringt, noch mehrere Ehrenposten bekleidet, die ihn auch sehr in Anspruch nehmen. Allerdings beachtet er ebenfalls im Gegensatz zu dem ersten Patienten die Vorsicht der Enthaltsamkeit von geistigen Getränken.

Der Grund, warum so relativ günstige Erfolge mit der chirurgischen Behandlung der Epilepsie erzielt werden, scheint im allgemeinen nicht recht klar. Ich glaube, daß einen sehr wesentlichen Punkt die mehr oder weniger vorsichtige Technik des Operateurs bildet. Sonst müßte es ein direkter Zufall sein, daß der eine Chirurg ausgezeichnete Erfolge aufzuweisen hat, ein anderer fast keinen oder überhaupt keinen. Andererseits haben die Fälle, bei denen eine sichtbare Verletzung vorliegt, offenbar mehr Aussicht auf Heilung, als diejenigen, bei denen nichts Pathologisches nachzuweisen ist. Bei den 24 definitiven Heilungen, die in Tabelle II aufgezählt sind, ist nur 1 Fall, wo der Befund ein negativer war. Hier hatte die Excision des zuerst krampfenden Zentrums den Erfolg bedingt. Vielleicht spielt auch die Dauer der Epilepsie eine Rolle. Allerdings glaube ich nicht, daß das in dem Maße der Fall ist, wie manche Autoren annehmen. Von den geheilten Patienten haben 11 länger als zwei Jahre an der Krankheit gelitten, 4 sogar länger als 10 Jahre (der Patient von Schede 19 Jahre). Es scheint auch da eine individuelle Verschiedenheit vorzuliegen, nach welcher Zeit sich dauernde nicht mehr beeinflußbare Veränderungen am Gehirn etablieren. Diese Veränderungen bestehen nach den Untersuchungen von Alzheimer darin, daß sich eine Randgliomatosis der Hemisphären einstellt, die durch regressive Veränderungen in den Ganglienzellen, gehäufte Karyorrhexen in den Gliazellen, Zerfall von feinsten Achsenzylindern und durch mitunter sehr gehäuft auftretende große, mit Zerfallsprodukten beladene Gliazellen, hervorgerufen wird. Diesen Zustand des Gehirns macht Alzheimer auch für die Demenz verantwortlich. Wenn solche Ver-

anderungen eingetreten sind, so wird natürlich die Aussicht auf Erfolg einer chirurgischen Behandlung wesentlich geringer.

Daß das Alter bei der Prognose eine gewisse Rolle spielt, scheint mir sehr wahrscheinlich. Jedoch kann es wohl keine absolute Kontraindikation abgeben, wenn man von dem allerjüngsten Kindesalter und dem Greisenalter absieht. Über die Erfolge in den einzelnen Lebensaltern gibt die Tabelle II Einzelheiten an.

Die Prozentzahlen in den verschiedenen Dezennien sind auf die Zahl aller in dem betreffenden Alter operierten Fälle bezogen.

Ta-

| Erfolg | insgesamt | | unter 10 Jhr. | | 10—19 Jhr. | |
|---|---|---|---|---|---|---|
| | Zahl | % | Zahl | % | Zahl | % |
| Heilung (über 5 Jahr) | 24 | 7,4 | 2 | 6,7 | 5 | 6,3 |
| Heilung (kürzere Zeit) | 40 | 12,3 | 6 | 20,0 | 9 | 11,3 |
| Besserung | 27 | 8,3 | 1 | 3,3 | 5 | 6,3 |
| Vorübergehende Heilung | 4 | 1,2 | — | — | 1 | 1,3 |
| Vorübergehende Besserung | 1 | 0,3 | — | — | — | — |
| Kein Erfolg | 59 | 18,1 | 5 | 16,7 | 18 | 22,6 |
| Verschlimmerung | 3 | 0,9 | — | — | 2 | 2,5 |
| Tod | 19 | 5,7 | 2 | 6,7 | 4 | 5,0 |
| Zu kurz beobachtet | 102 | 31,3 | 10 | 33,3 | 28 | 35,0 |
| Beobachtungszeit od. Resultat unbekannt | 47 | 14,4 | 4 | 13,3 | 8 | 10,0 |
| | 326 | | 30 | | 80 | |

Ta-

| | | | | | | |
|---|---|---|---|---|---|---|
| Heilung (über 5 Jahr) | 21 | 7,9 | 2 | 8,7 | 5 | 7,2 |
| | (3) | (5,0) | — | — | — | — |
| Heilung (kürzere Zeit) | 36 | 13,5 | 4 | 17,4 | 9 | 13,0 |
| | (4) | (6,7) | (2) | (28,6) | — | — |
| Besserung | 19 | 7,1 | 1 | 4,3 | 4 | 5,8 |
| | (8) | (13,3) | — | — | (1) | (9,1) |
| Vorübergehende Heilung | 4 | 1,5 | — | — | 1 | 1,4 |
| Vorübergehende Besserung | 1 | 0,4 | — | — | — | — |
| Kein Erfolg | 42 | 15,8 | 3 | 13,0 | 16 | 23,2 |
| | (17) | (28,3) | (2) | (28,6) | (2) | (18,2) |
| Verschlimmerung | 1 | 0,4 | — | — | 1 | 1,4 |
| | (2) | (3,3) | — | — | (1) | (9,1) |
| Tod | 16 | 6,0 | 1 | 4,3 | 3 | 4,4 |
| | (3) | (5,0) | (1) | (14,3) | (1) | (9,1) |
| Zu kurz beobachtet | 84 | 31,6 | 9 | 39,1 | 23 | 33,3 |
| | (18) | (30,0) | (1) | (14,3) | (5) | (45,5 |
| Beobachtungszeit od. Resultat unbekannt | 42 | 15,8 | 3 | 13,0 | 7 | 10,1 |
| | (5) | 8,3 | (1) | (14,3) | (1) | (9,1) |
| | 266 | | 23 | | 69 | |
| | (60) | | (7) | | (11) | |

So auch in der Tabelle III, die ebenfalls die Erfolge in den verschiedenen Lebensaltern darstellt, nur sind Jacksonsche und allgemeine Epilepsie getrennt aufgeführt. Die in Klammern stehenden Resultate sind die bei allgemeiner Epilepsie.

Nach diesen Tabellen scheint die günstigste Zeit zur Operation das 3. Jahrzehnt zu sein. Das stimmt nicht ganz mit den Erfahrungen einiger Autoren überein, die das Kindesalter, wo das Gehirn noch am regenerationsfähigsten ist, als für die Operation am geeignetsten hinstellen. Ich füge der Anschaulichkeit halber noch eine Kurve hinzu, die dasselbe beweist.

belle II.

| 20—29 Jhr. | | 30—39 Jhr. | | 40—49 Jhr. | | 50—59 Jhr. | | 60 J. u. mehr. | | ? | |
|---|---|---|---|---|---|---|---|---|---|---|---|
| Zahl | % | Zahl | % | Zahl | % | Zahl | % | Zahl | % | Zahl | % |
| 9 | 11,0 | 5 | 7,5 | 2 | 7,0 | — | — | — | — | 1 | 3,4 |
| 10 | 12,2 | 10 | 14,9 | 2 | 7,0 | 1 | 12,5 | — | — | 2 | 6,9 |
| 12 | 14,6 | 5 | 7,5 | 1 | 3,5 | 1 | 12,5 | — | — | 2 | 6,9 |
| 1 | 1,2 | 1 | 1,5 | — | — | — | — | — | — | 1 | 3,4 |
| 1 | 1,2 | — | — | — | — | — | — | — | — | — | — |
| 15 | 18,3 | 11 | 16,4 | 5 | 17,9 | 2 | 25,0 | — | — | 3 | 10,3 |
| — | — | 1 | 1,5 | — | — | — | — | — | — | — | — |
| 2 | 2,4 | 7 | 10,5 | 2 | 7,0 | 1 | 12,5 | — | — | 1 | 3,4 |
| 21 | 26,2 | 18 | 26,7 | 11 | 39,2 | 2 | 25,0 | 1 | 50,0 | 11 | 37,8 |
| 21 | 13,4 | 9 | 13,4 | 5 | 17,9 | 1 | 12,5 | 1 | 50,0 | 8 | 27,5 |
| 82 | | 67 | | 28 | | 8 | | 2 | | 29 | |

belle III.

| | | | | | | | | | | | |
|---|---|---|---|---|---|---|---|---|---|---|---|
| 7 | 10,1 | 5 | 9,5 | 1 | 5,6 | — | — | — | — | 1 | 4.0 |
| (2) | (15,4) | — | — | (1) | (10,0) | — | — | — | — | — | — |
| 9 | 13,0 | 9 | 17,2 | 2 | 11,1 | 1 | 12,5 | — | — | 2 | 8,0 |
| (1) | (7,7) | (1) | (7,1) | — | — | — | — | — | — | — | — |
| 7 | 10,1 | 4 | 7,7 | — | — | 1 | 12,5 | — | — | 2 | 8,0 |
| (5) | (38,5) | (1) | (7,1) | 1 | (10,0) | — | — | — | — | — | — |
| 1 | 1,4 | 1 | 1,9 | — | — | — | — | — | — | 1 | 4,0 |
| 1 | 1,4 | — | — | — | — | — | — | — | — | — | — |
| 10 | 14,5 | 6 | 11,5 | 3 | 16,7 | 2 | 25,0 | — | — | 2 | 8,0 |
| (5) | (38,5) | (5) | (35,7) | (2) | (20,0) | — | — | — | — | (1) | (25,0) |
| — | — | — | — | — | — | — | — | — | — | — | — |
| — | — | (1) | (7,1) | — | — | — | — | — | — | — | — |
| 2 | 2,9 | 6 | 11,5 | 2 | 11,1 | 1 | 12,5 | — | — | 1 | 4,0 |
| — | — | (1) | (7,1) | — | — | — | — | — | — | — | — |
| 21 | 30,4 | 14 | 26,7 | 7 | 38,9 | 2 | 25,0 | — | — | 8 | 32,0 |
| — | — | (4) | (28,6) | (4) | (40,0) | — | — | (1) | (100,0) | (3) | (75,0) |
| 11 | 15,9 | 8 | 15,5 | 3 | 16,7 | 1 | 2,5 | 1 | 100,0 | 8 | 32,0 |
| — | — | (1) | (7,1) | (2) | (20,0) | — | — | — | — | — | — |
| 69 | | 53 | | 18 | | 8 | | 1 | | 25 | |
| (13) | | (14) | | (10) | | | | (1) | | (4) | |

Bei dieser Kurve stehen die günstigen Resultate, auch die absoluten Heilungen, am höchsten im dritten Jahrzehnt, während die ungünstigen, auch die Todesfälle, hier am tiefsten stehen. Daß die Kurve der guten Erfolge sich mit dem 6. Dezennium wieder hebt, ist wohl lediglich darauf zurückzuführen, daß ziemlich wenig Operationen in diesem Lebensalter vorgenommen sind und daß bei diesen zufällig relativ viel gute Resultate vorhanden sind; denn es ist nicht einzusehen, warum die Operationsaussichten besser werden sollten, wenn die Widerstandsfähigkeit des Körpers abnimmt. Ein Grund dafür, daß im dritten Dezennium die

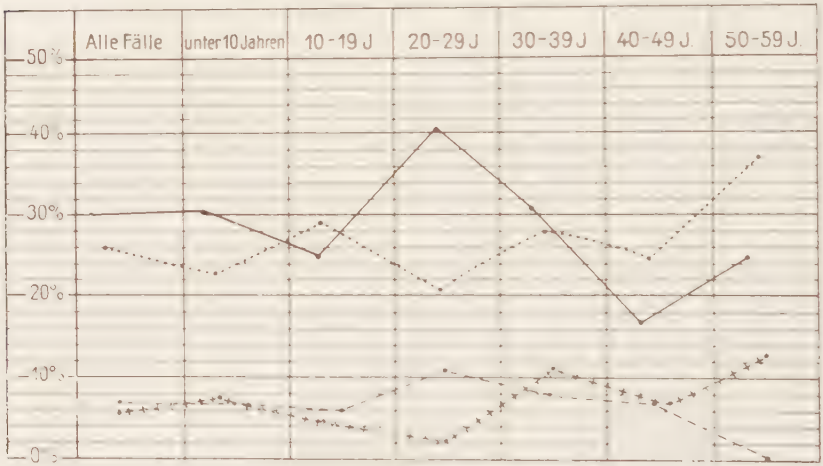


Günstige Erfolge —— Ungünstige Resultate .... Heilungen über 5 Jahre ----
Todesfälle

Prognose am günstigsten ist, ist wohl mit Sicherheit nicht anzugeben.

Die Latenzzeit, d. h. die Zeit zwischen Trauma und Ausbruch der Epilepsie, die übrigens in der Kindheit am größten zu sein scheint, spielt anscheinend keine Rolle bei der Prognose. Dagegen soll das hereditäre Moment hierbei von wesentlichem Einfluß sein. Jedenfalls wird es in vielen Fällen von Mißerfolgen von dem Operateur hierfür verantwortlich gemacht. Es ist ja auch wohl einleuchtend, daß bei einem ererbten Zustand gesteigerter spasmophiler Disposition des Gehirns, der nur auf eine Gelegenheitsursache, in diesem Falle auf das Trauma, wartet, um

die Krankheit zum Ausbruch gelangen zu lassen, durch eine Operation nicht leicht beeinflußt werden kann.

Von einigem Einfluß ist auch die Nachbehandlung der Operierten. Einige Chirurgen geben nach der Operation Brom oder Opium und glauben, daß die Operation dem günstigen Einfluß dieser Mittel den Weg ebnet. Ob die Anwendung dieser Mittel nötig ist, scheint auf den einzelnen Fall anzukommen. In einigen Fällen scheint sie in der Tat von entscheidendem Einfluß gewesen zu sein, so besonders in einem Falle von Bergmann (s. Graf, Fall Nr. 134). In anderen Fällen ist auch der Erfolg ohne Anwendung dieser Medikamente erzielt. Für die erste Zeit nach der Operation scheint absolute Enthaltsamkeit von körperlichen und geistigen Anstrengungen erforderlich zu sein. Von großem Einfluß ist aber offensichtlich der Genuß von Alkohol, wie schon oben erwähnt ist. Der Epileptiker besitzt diesem Gift gegenüber eine außerordentlich verminderte Widerstandsfähigkeit. Mancher Mißerfolg ist sicherlich dem reichlichen Genuß von Spirituosen zur Last zu schreiben. Ein Beispiel hierfür scheint mir der viel zitierte Fall von Braun (Nr. 42) zu sein. Dieser Patient wurde, wie Braun auf dem Chirurgenkongreß 1903 berichtet, erheblich gebessert. Die Anfälle traten nur noch nach reichlichem Alkoholgenuß ein, wurden aber dann häufiger und Patient wurde nach beinahe 14 Jahren im Status epilepticus wieder eingeliefert.

Sind nun alle Fälle von traumatischer Epilepsie zur Operation geeignet? Diese Frage scheint mir in Hinsicht auf die vielen Mißerfolge wohl am Platze zu sein. Kocher bejaht diese Frage absolut. Ich glaube auch, daß wir sie vorläufig wenigstens mit ja beantworten müssen, wenigstens so lange wir nicht nähere Anhaltspunkte über Wesen und Ursache der Epilepsie gewonnen haben. E. von Bergmann will den einmal stabil gewordenen Status epilepticus als absolute Kontraindikation ansehen, Friedrich glaubt aber, daß diese Forderung für die traumatische Epilepsie wenigstens zu rigoros sei. Man habe zwar nur geringe Aussicht auf eine Heilung, aber auf eine Besserung sei doch zu hoffen. In der Tat sind mehrere Patienten mit beginnender oder schon ausgesprochener Verblödung durch die Operation wesentlich gebessert worden. Die Ansicht der meisten Autoren geht

dahin, daß die Ätiologie des Kopftraumas bei der Epilepsie eine absolute Indikation der Operation abgibt, so Auerbach und Nast-Kolb. Letzterer stellt drei Punkte als wesentlich hin:

1. Kopftrauma.
2. Jacksonscher Typus.
3. Erfolglosigkeit der medikamentösen Behandlung.

Auf den Punkt 2 dieser Forderungen darf man wohl doch keinen besonderen Wert legen, da, wie aus der Statistik dieser Arbeit hervorgeht, die Erfolge bei der Jacksonschen und allgemeinen Epilepsie fast die gleichen sind, vorausgesetzt, daß bei der Operation greifbare Veränderungen vorliegen.

Jedenfalls werden wir bei allen schwereren Fällen den Patienten mit Aufbietung aller Beredsamkeit zu überzeugen suchen, daß die operative Behandlung erforderlich ist, ohne ihm zu große Hoffnungen auf den Erfolg zu machen. Bei Rezidiven, die nach längerer Heilung oder Besserung auftreten, scheint eine neue Operation ebenfalls angezeigt (Kümmell).

Wie soll man sich nun einem Schädelverletzten gegenüber verhalten, den man in Behandlung bekommt? Es ist vorgeschlagen worden, überall da zu trepanieren, wo nach Ausdehnung der Verletzung nach der Untersuchung anzunehmen ist, daß in der Schädelkapsel oder am Gehirn Verletzungen vorliegen, ja Warren will sogar bei der Ungefährlichkeit des Eingriffs, von dem Chapman sagt, er gleiche in diesem Falle einer Probelaparotomie oder Probepunktion, nur sei er weniger gefährlich, jede Kopfverletzung trepanieren. Meiner Ansicht nach geht diese Forderung zu weit, da erfahrungsgemäß nur in einer kleinen Prozentzahl der Schädelverletzungen eine Epilepsie auftritt. In der großen Arbeit von Brun, in der 221 Krankengeschichten von überlebenden Schädelverletzten aufgeführt sind, finden sich 18 Fälle von Epilepsie, wenn man von 3 Patienten absieht, die schon vorher Epileptiker waren. Das sind also 8,2 Proz. Diese Zahl ist für den Durchschnitt aller Verletzungen ziemlich hoch gegriffen, da einige Arten von Verletzungen höhere Durchschnittszahlen geben, wie z. B. ausgedehnte Zerstörung von Rindenpartien, die nach Brun in 33,3 Proz. Epilepsie zur Folge hat, und Zerreißung der Meningen, nach der die Erkrankung in 18,2 Proz. der Fälle auftritt. Leser operiert nur bei Auftreten von

Hirndruck oder bei Eiterungen. Dies scheint mir eine zu große Einschränkung zu sein. Nach meiner Ansicht müßte man in allen Fällen einer komplizierten Fraktur im Bereich des behaarten Kopfes operieren, da hier leicht Eiterungen durch eingeklemmte Haare hervorgerufen werden können. Ebenso wird man dann an eine Operation denken müssen, wenn sehr ausgedehnte Hirnverletzungen oder eine Depression über den Zentralwindungen vorliegt. Im übrigen scheint es mir von Wichtigkeit, eine möglichst genaue Anamnese aufzunehmen, unter Umständen unter Befragung von Angehörigen, ob irgendein Moment vorliegt, daß wir als Prädisposition auffassen müssen, sei es, daß irgendein erblich belastendes Moment vorliegt - darauf muß man, glaube ich, das Hauptgewicht legen — oder daß Potatorium oder irgendein anderer disponierender Faktor vorhanden ist, der das Ausbrechen einer Epilepsie einigermaßen wahrscheinlich macht. In den Fällen, in denen wir in dieser Hinsicht zu einem positiven Resultate gelangen, scheint mir eine Operation, die Entfernung der vom Trauma verursachten Schädigungen zur Aufgabe hat, besonders in Erwägung gezogen werden müssen. Vielleicht läßt sich hierdurch in einer Anzahl von Fällen der Ausbruch der Epilepsie verhüten und damit dürfte dem Patienten mehr gedient sein, als mit einer späteren Operation, deren Erfolg zum Teil von Umständen abhängig ist, die wir nicht berechnen können, oder die wir gar nicht kennen.

Zuletzt ist es mir eine angenehme Pflicht, Herrn Professor König für die freundliche Überlassung der Fälle und die liebenswürdige Unterstützung meiner Arbeit meinen aufrichtigen Dank zu sagen.

## Literaturverzeichnis.

1. Auerbach, Klinisches und Anatomisches zur operativen Epilepsiebehandlung. Mitt. a. d. Grenzgeb. d. Med. u. Chir., Bd. 19.
2. Auerbach und Großmann, Ein operativ behandelter Fall von Jacksonscher Epilepsie. Münchn. med. Wochenschr. 1907.
3. Berezowsky, Untersuchungen über die Bedingungen und Methodik operativer Druckentlastung des Gehirns. Deutsche Zeitschr. f. Chir. Bd. 53.
4. Bergmann, v., Die chirurgische Behandlung der Hirnkrankheiten. Berlin 1899.

5. Brand, Gegenwärtiger Standpunkt der Hirnchirurgie bei der Rindenepilepsie. Inaug.-Diss. Berlin 1893.
6. Braun, Über die Erfolge der operativen Behandlung der traumatischen Jacksonschen Epilepsie. Deutsche Zeitschr. f. Chir., Bd. 48.
7. Brun, Der Schädelverletzte und seine Schicksale. Beitr. z. klin. Chir., Bd. 38.
8. Carr, The surgical treatment of epilepsy. New York medical Journ. 1909, S. 788.
9. Cluß, Über Dauererfolge der chirurgischen Behandlung der traumatischen Jacksonschen Epilepsie. Beitr. z. klin. Chir., Bd. 66.
10. Delagénière, Nouveau traitement de l'épilepsie par la ligature du sinus longitudinal supérieur au-dessus du pressoir. Arch. prov. de Chir. 1904.
11. Donath, Kraniektomie bei Epilepsien verschiedenen Ursprungs. Wiener klin. Wochenschr. 1903.
12. Fränkel, Zur Frage der Schädeloperationen bei Epilepsie. Beiträge zur Chirurgie. Festschrift für Billroth. 1892.
13. Friedrich, Über operative Beeinflußbarkeit des Epileptikergehirns. Arch. f. klin. Chir., Bd. 77.
14. Graf, Die Trepanation bei der traumatischen Epilepsie. Arch. f. klin. Chir., Bd. 56.
15. Derselbe, Über die Prognose der Schädelbasisbrüche. Deutsche Zeitschr. f. Chir., Bd. 68.
16. Graff, Vortrag in der Niederrheinischen Gesellschaft für Natur- und Heilkunde. Sitzung vom 29. 1. 1809 (Deutsche med. Wochenschr. 1899).
17. Gronau, Beiträge zur Frage der wirtschaftlichen Folgen nicht im Betrieb entstandener körperlicher Schädigungen. Zeitschr. f. Versicherungsmed. 1910.
18. Ito, Experimentelle Beiträge zur Ätiologie und Therapie der Epilepsie. Deutsche Zeitschr. f. Chir., Bd. 52.
19. Jolly, Über traumatische Epilepsie und ihre Behandlung. Charitéannalen 1895, Bd. XX.
20. Kocher, Chirurgische Beiträge zur Physiologie des Gehirns und des Rückenmarks. Deutsche Zeitschr. f. Chir., Bd. 36.
21. Kotzenberg, Zur Frage der operativen Behandlung der idiopathischen Epilepsie. Beitr. z. klin. Chir., Bd. 55.
22. Krause, Beiträge zur Pathologie der kortikalen Epilepsie und zu ihrer operativen Behandlung. Berliner klin. Wochenschr. 1905. Ewald-Nummer. (44a) S. 70.
23. Derselbe, Chirurgie des Gehirns und des Rückenmarks. Berlin-Wien 1911.
24. Matthiolius, Über Schädeloperationen bei Epilepsie. Deutsche Zeitschr. f. Chir., Bd. 52.
25. Nast-Kolb, Beiträge zur Gehirnchirurgie. Deutsche Zeitschr. f. Chir., Bd. 74.

26. Rasumowsky, Zur Frage der Trepanation bei kortikaler Epilepsie. Arch. f. klin. Chir., Bd. 67.
27. Rein, Die Resultate der operativen Behandlung der Jacksonschen Epilepsie und ihre Indikation. Ref. Zentralbl. f. Chir. 1897, S. 1213.
28. Schaack, Beiträge zur Hirnchirurgie. Beitr. z. klin. Chir., Bd. 69.
29. Schär, Beiträge zur Hirnchirurgie mit spezieller Berücksichtigung der Ätiologie und operativen Behandlung der Epilepsie. Inaug.-Diss. Berlin 1899.
30. Schulze-Berge, Über Heilung Jacksonscher Epilepsie durch Operation. Arch. f. klin. Chir., Bd. 72.
31. Spisharny, Zur Frage der Operation bei traumatischer Epilepsie. Referat im Zentralbl. f. Chir. 1903, S. 959.
32. Stamm, Beitrag zur Lagebestimmung von Fremdkörpern im Gehirn mittelst Röntgenphotographie. Zentralbl. f. Chir. 1902.
33. Stieda, Beitrag zum Verschluß traumatischer Schädeldefekte. Arch. f. klin. Chir., Bd. 77.
34. Tillmanns, Spezielle Chirurgie. Leipzig 1911. Bd. II, T. I, S. 143.
35. Weinlechner, Vortrag vor der Gesellschaft der Ärzte Wiens. Sitzung vom 24. III. 1893.
36. Winter, Beiträge zur operativen Behandlung der Epilepsie. Arch. f. klin. Chir., Bd. 67.

## Lebenslauf.

Geboren wurde ich, Kurt Matthiae, evangelischer Konfession am 14. III. 1890 in Schleswig als Sohn des Steuerrats Otto Matthiae und seiner verstorbenen Gemahlin Concordia geb. Wiebe. Ich besuchte von Ostern 1896 bis Ostern 1899 die Vorschule des Gymnasium Andreanum in Hildesheim und dann das Gymnasium selbst, das ich Ostern 1908 mit dem Zeugnis der Reife verließ, um mich dem Studium der Medizin zu widmen. Die ersten vier Semester studierte ich in Erlangen, das fünfte in Rostock, wo ich am 26. VII. 1910 die ärztliche Vorprüfung bestand. Im sechsten Semester studierte ich in München, im siebenten in Göttingen und in den letzten drei Semestern in Marburg. Meine akademischen Lehrer waren in Erlangen: Professor Fischer, Fleischmann, Fuchs, Gerlach, Hermann, Rosenthal, Schulz, Spuler und Wiedemann, in Rostock: Professor Barfurth, Heydweiller und Winterstein, in München: Professor Bauer, Borst, Feßler, Gebele, Herzog, Hörmann, Rößle, Schminke und Seitz, in Göttingen: Professor Braun, Damsch, Hirsch, Jung, Kaufmann, Lichtwitz, Schieck, Schulze, Port und Zoeppritz, in Marburg: Professor Bach, Bielschowsky, Bonhoff, Bruns, Esch, Gasser, Gürber, Hildebrand, Hohmeier, Hübner, Jahrmärker, König, Krauß, Matthes, Müller, Ostmann, Rieländer, Schmidt, Tuczek und Zangemeister. Die ärztliche Prüfung bestand ich am 6. V. 1913 in Marburg.

Druck von August Pries in Leipzig.